

Neuro Deadlift

Mat Boulé, D.O. - Posturologue (CIES)





Institut Ip
Innovation & Performance

CIES
COLLÈGE INTERNATIONAL D'ÉTUDE DE LA SYNTÈSE

Neuro Deadlift

- Activité électromyographique dans l'exercice de soulevé de terre et ses variantes. Une revue systématique.
- Le rôle de la pression intra-abdominale
- Tests et exercices pour améliorer la pression intra-abdominale
- Implications posturales

Institut Ip
Innovation & Performance

CIES
COLLÈGE INTERNATIONAL D'ÉTUDE DE LA SANTÉ

Neuro Deadlift

Activité électromyographique

> PLoS One. 2020 Feb 27;15(2):e0229507. doi: 10.1371/journal.pone.0229507. eCollection 2020.

Electromyographic activity in deadlift exercise and its variants. A systematic review

Isabel Martín-Fuentes [1], José M Oliva-Lozano [1], José M Muyor [1] [2]

Affiliations + expand

PMID: 32107499 PMCID: PMC7046193 DOI: 10.1371/journal.pone.0229507

Institut Ip
Innovation & Performance

CIES
COLLÈGE INTERNATIONAL D'ÉTUDE DE LA SANTÉ

Neuro Deadlift

Activité électromyographique

- Deadlift versus Fat Grip Deadlift:
  - Plus grande activation des avant-bras mais diminution du 1RM avec la version Fat Grip.
- Deadlift versus Romanian Deadlift:
  - Plus grande activation des fessiers et des rectus fermoris avec la version conventionnelle.

Institut Ip
Innovation & Performance

CIES
COLLÈGE INTERNATIONAL D'ÉTUDE DE LA SANTÉ

Neuro Deadlift

Activité électromyographique

- Deadlift versus Back Squat (parallèle) et versus Front Squat (parallèle):
  - Plus d’activation musculaire des fessiers avec les squats versus le deadlift.
- Deadlift versus Deadlift avec barre hexagonale versus Hip Thrust:
  - Plus d’activation des biceps femoris avec le Deadlift.
  - Plus d’activation des fessiers avec le hip thrust.

Institut Ip
Innovation & Performance

CIES
COLLÈGE INTERNATIONAL D'ÉTUDE DE LA SYNTAXE

Neuro Deadlift

Activité électromyographique

- Deadlift versus Deadlift avec chaînes:
  - Plus d’activation des fessiers avec la version conventionnelle.
- Deadlift versus Deadlift avec barre hexagonale:
  - Plus d’activation du vaste latéral et des érecteurs de la colonne avec la version barre hexagonale.

Institut Ip
Innovation & Performance

CIES
COLLÈGE INTERNATIONAL D'ÉTUDE DE LA SANTÉ

Neuro Deadlift

Activité électromyographique

- Stiff Leg Deadlift versus Leg Curl en procubitus:
  - Meilleure activation des ischio-jambiers avec le deadlift.
- Deadlift versus Squat parallèle:
  - Meilleure activation des érecteurs de la colonne avec le deadlift.

Institut Ip
Innovation & Performance

CIES
COLLÈGE INTERNATIONAL D'ÉTUDE DE LA SANTÉ

Neuro Deadlift

Activité électromyographique

- Deadlift versus Sumo Deadlift (avec ou sans ceinture):
  - Meilleure activation du vaste médial, latéral et tu tibialis antérieur avec la version Sumo.
  - Meilleure activation du gastrocnémius médial avec la version conventionnelle.
  - Meilleure activation du grand droit de l’abdomen avec ceinture versus sans ceinture.

Institut Ip
Innovation & Performance

CIES
COLLÈGE INTERNATIONAL D'ÉTUDE DE LA SANTÉ

Neuro Deadlift

Pression intra-abdominale

Original Paper DOI: https://doi.org/10.5114/biolsport.2019.88759

Systematic review of intra-abdominal and intrathoracic pressures initiated by the Valsalva manoeuvre during high-intensity resistance exercises

AUTHORS: Dusan Blazek[1], Petr Stastny[1], Adam Maszczyk[2], Magdalena Krawczyk[2], Patryk Matykiewicz[2], Miroslav Petr[1,3]

[1] Department of Sport Games, Faculty of Physical Education and Sport, Charles University in Prague
[2] Department of Methodology, Statistics and Informatics, The Jerzy Kukuczka Academy of Physical Education in Katowice, Poland
[3] Department of Molecular Biology, Faculty of Physical Education, Gdansk University of Physical Education and Sport, Gdansk, Poland

Institut Ip
Innovation & Performance

CIES
COLLÈGE INTERNATIONAL D'ÉTUDE DE LA SANTÉ

Neuro Deadlift

Pression intra-abdominale

- La pression intra-abdominale est définie comme la pression à l'état d'équilibre dans la cavité abdominale et résultant de l'interaction entre la paroi abdominale et les viscères.

- Elle oscille en fonction de la phase respiratoire et de la résistance de la paroi abdominale.

- La *Prague School of Rehabilitation* indique qu'une activité équilibrée des muscles de stabilisation permet une charge symétrique de sections individuelles de la colonne vertébrale.

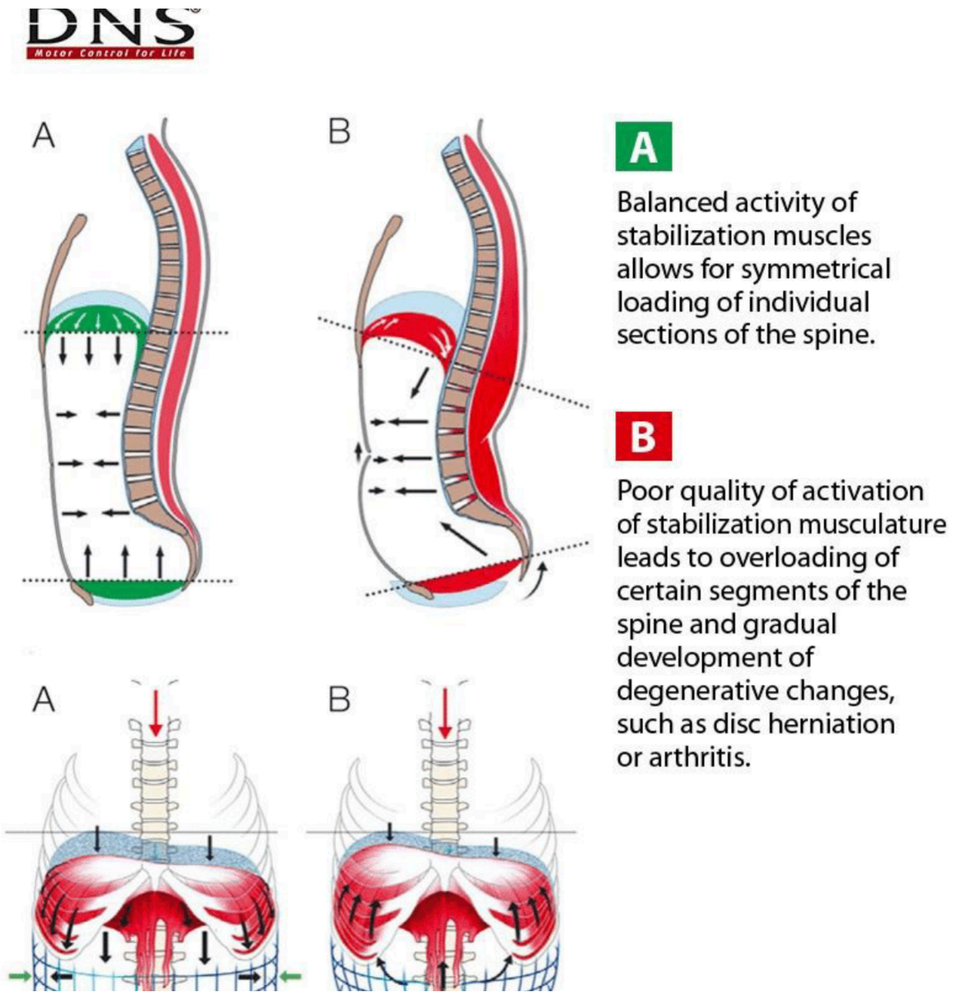

Institut Ip
Innovation & Performance

CIES

Neuro Deadlift

Pression intra-abdominale

- Physiologie de la manoeuvre de Valsalva:
  - Dans la phase I, nous prenons une profonde inspiration et la maintenons contre une glotte fermée.
  - Cela produit une augmentation immédiate de la pression thoracique et une légère augmentation du volume systolique ventriculaire gauche, du débit cardiaque et de la pression artérielle.
  - Comme le débit cardiaque est relativement stable ou légèrement augmenté, il y a peu de changement initial de la fréquence cardiaque.

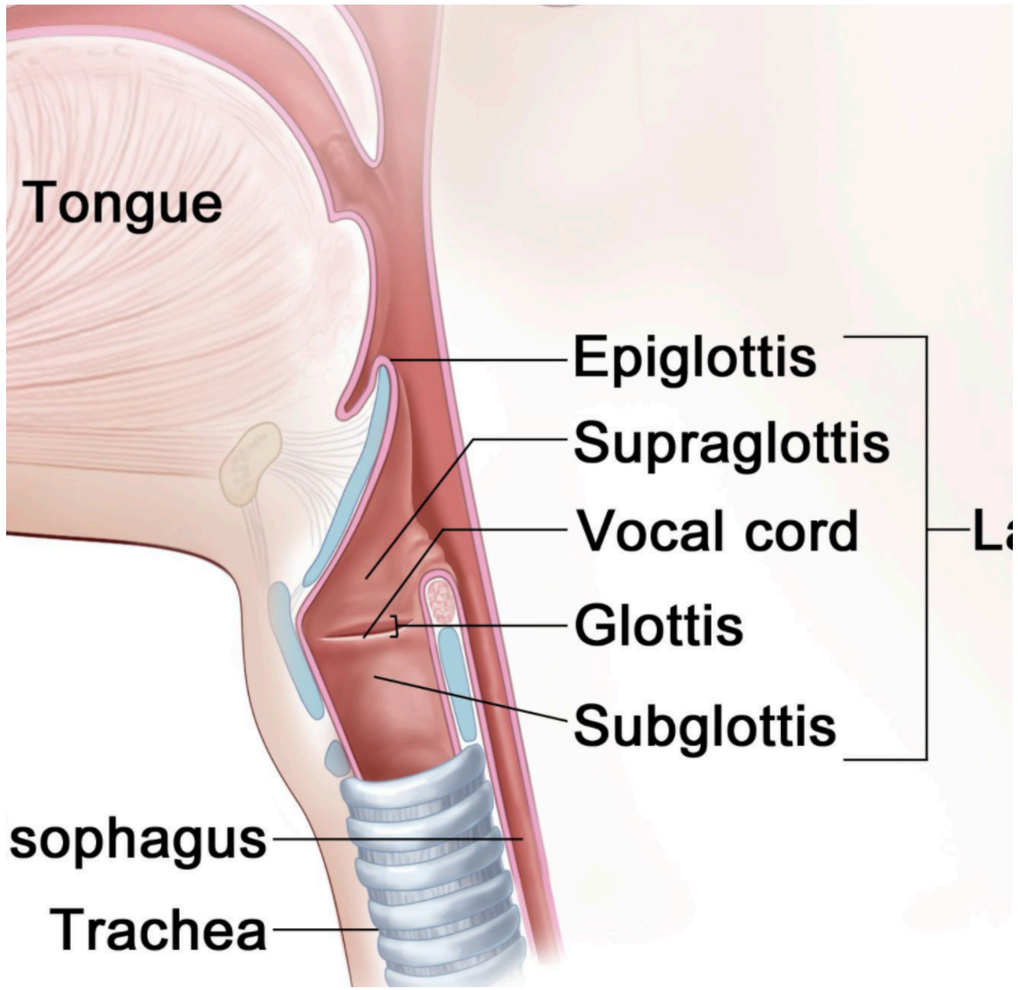

Neuro Deadlift

Pression intra-abdominale

- Physiologie de la manoeuvre de Valsalva:
  - Phase II, la «contrainte » se poursuit. Une diminution du remplissage du cœur entraîne une baisse du volume systolique et du débit cardiaque.
  - La chute de pression artérielle qui en résulte déclenche des augmentations compensatoires de la fréquence cardiaque et de la résistance vasculaire systémique, provoquant une nouvelle augmentation de la pression artérielle.

Neuro Deadlift

Pression intra-abdominale

- Physiologie de la manoeuvre de Valsalva:
  - Lorsque la pression est relâchée en phase III, l'aorte et les gros vaisseaux se dilatent soudainement et les pressions transmurales cardiaques chutent.
  - Il en résulte une diminution supplémentaire du débit cardiaque et de la pression artérielle. Cette phase est brève, car en quelques battements cardiaques, le sang a rempli le cœur et la précharge a récupéré.

Neuro Deadlift

Pression intra-abdominale

- Physiologie de la manoeuvre de Valsalva:
  - Au cours de la phase IV, nous observons une augmentation rapide et soudaine de la pression artérielle, car la précharge restaurée amorce le cœur pour une augmentation du volume systolique.
  - L'augmentation du débit cardiaque et de la résistance vasculaire augmente la pression artérielle - le « dépassement » fréquemment décrit.

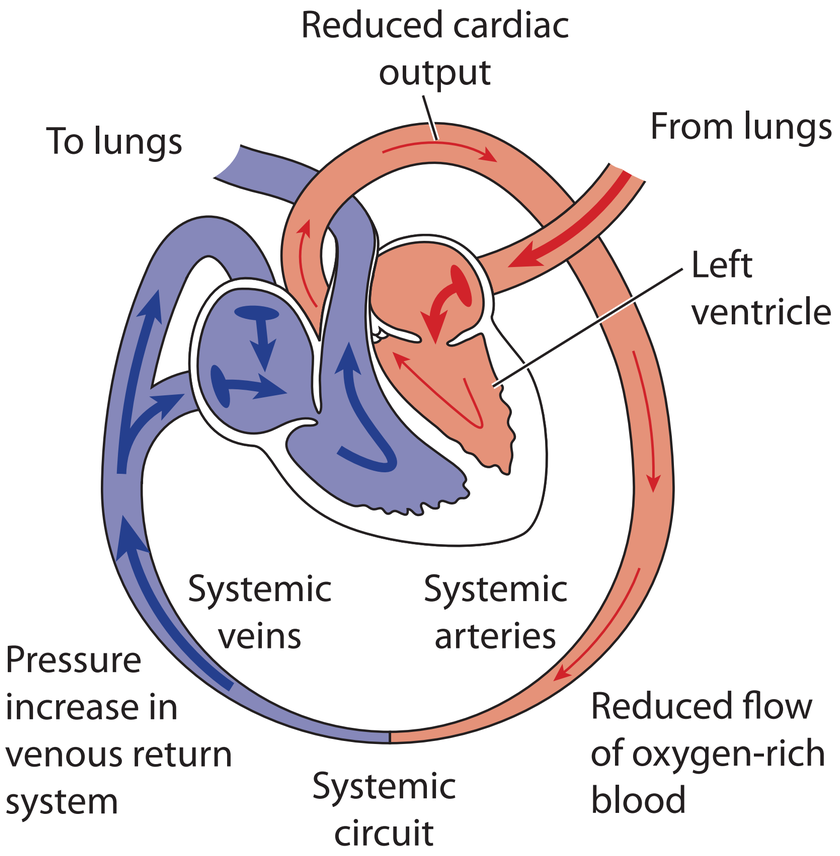

Neuro Deadlift

Pression intra-abdominale

PHASE	DESCRIPTION	ITP-IAP	BP	HR	SV	ICP	CPP
I	Initial rise in pressure; "onset of strain."	Increase	Increase	Decreased or Unchanged	Increase	Increase	Decrease?
II	5-20 sec; "continuation of strain."	Increase	Decrease	Increased	Decrease	Increase	Decrease?
III	Release of pressure and cardiovascular "refill."	Decrease	Decrease	Remains increased	Decrease, Increase	Decrease	Increase?
IV	Recovery	Recovery	"Overshoot," Recovery	Recovery	Recovery	Recovery	Recovery

Institut Ip
Innovation & Performance

CIES
COLLEGE INTERNATIONAL D'ETUDE DE LA SANTE

Neuro Deadlift

Pression intra-abdominale

- Manoeuvre Valsalva et risque d’anévrisme?
  - L’opinion de Jonathon M. Sullivan, MD, PhD, SSC, FACEP:
    - Il est juste de dire que la littérature ne nous donne aucune indication que l'entraînement en résistance augmente le risque d'anévrisme ou d'autre pathologie cérébrovasculaire sous-jacente. En d'autres termes, si vous n'avez pas déjà une bombe à retardement dans votre tête, elle ne se déclenchera probablement pas, peu importe combien vous soulevez et grognez.

Neuro Deadlift

Pression intra-abdominale

- L'augmentation de la pression vasculaire provoquée par le travail contre une charge sous valsalva est contrecarrée par une augmentation simultanée de la pression intracrânienne transmise via le liquide céphalo-rachidien.

- Le volume du crâne, qui est fixe, limite le volume et la pression de ces deux systèmes et stabilise les structures vasculaires, plutôt que de les prédisposer à la rupture.

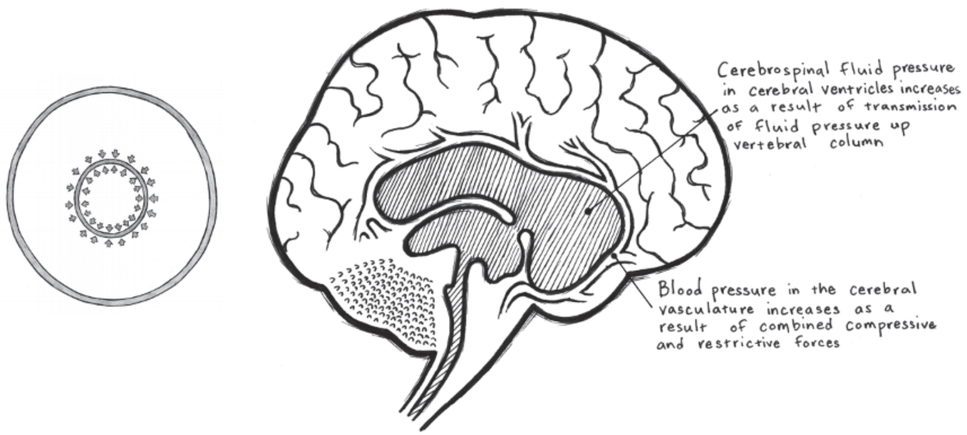

Figure 7. Mechanism for vascular protective effect of Valsalva. The rise in vascular pressure caused by work against a load under Valsalva is counteracted by a simultaneous increase in intracranial pressure transmitted via the cerebrospinal fluid. The volume of the skull, which is fixed, limits the volume and pressure of these two systems and stabilizes vascular structures, rather than predisposing them to rupture. Reproduced with permission from *Starting Strength: Basic Barbell Training*, 3d Ed 2011; The Aasgaard Company.

Neuro Deadlift

Pression intra-abdominale

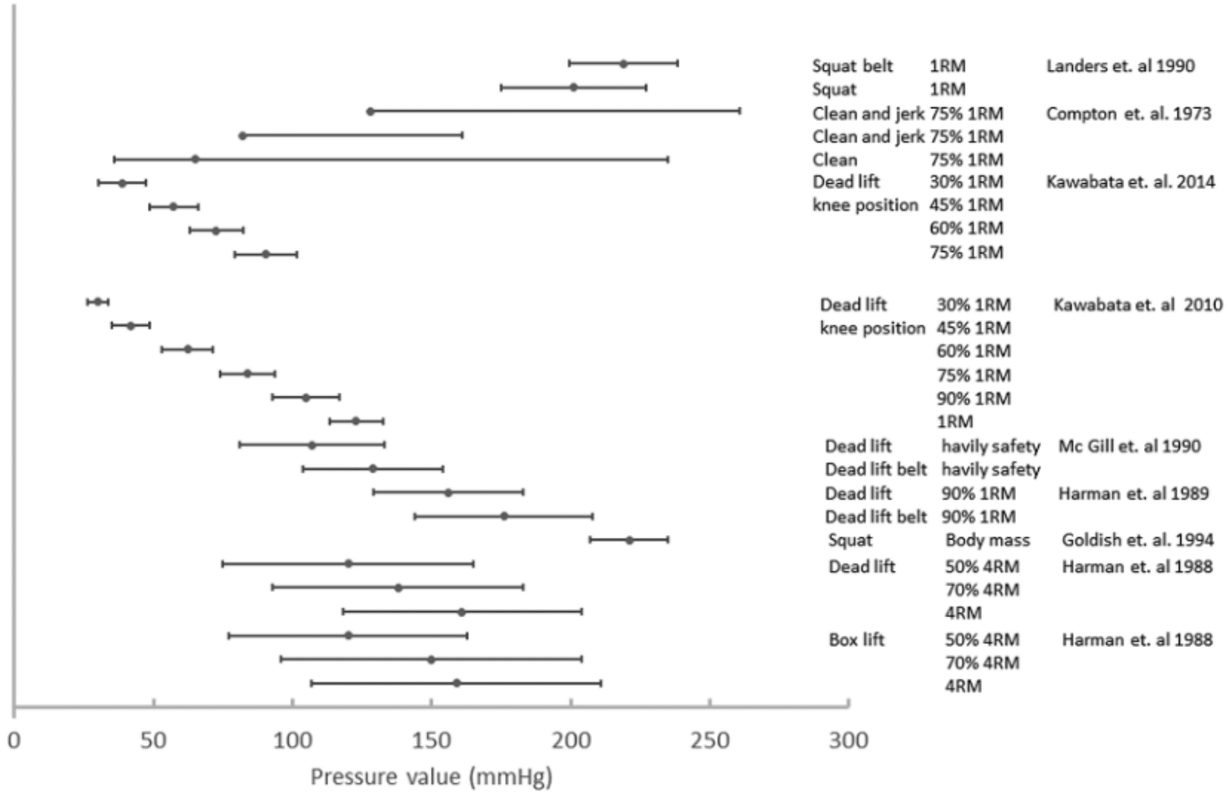

FIG. 2. Differences in intra-abdominal pressures during different resistance exercises. Values are mean and standard deviation.

Différences de la pression intra-abdominale pour différents exercices.

Neuro Deadlift

Pression intra-abdominale

Harman, Frykman, Clagett and Kraemer [18]	11 males, age 25.2 ± 6.6 years, height 183 ± 5 cm, body mass 83 ± 9.3 kg	Deadlift, leg press, bench press	IAP and ITP rose significantly with the amount of weight lifted. The highest rise was before and the peak was after the weight was lifted.
Lander, Simonton and Giacobbe [20]	6 skilled adult males	Squats	Few differences were observed between using belts of different types. These data suggest that a weight belt can aid in supporting the trunk by increasing IAP.
Harman, Rosenstein, Frykman and Nigro [19]	9 subjects, age 28.2 ± 6.6 years	Deadlift	Using a belt during a deadlift can lead to increased IAP.

Plus on lève lourd, plus on crée de la pression intra-abdominale et intra-thoracique.
De plus, l'utilisation d'une ceinture peut contribuer à l'augmentation de cette pression intra-abdominale.

Institut Ip
Innovation & Performance

CIES
COLLÈGE INTERNATIONAL D'ÉTUDE DE LA SANTÉ

Neuro Deadlift

Pression intra-abdominale

- Le débat se poursuit sur l'entraînement de la respiration pendant l'effort.

- Dans les rares cas de levage très lourd ou d'efforts maximaux, des niveaux élevés de pression intra-abdominale sont produits en retenant la respiration à l'aide de la manœuvre de Valsalva.

- Cette pression intra-abdominale élevée combinée à des niveaux élevés de co-contraction de la paroi abdominale, assure la rigidité et la stabilité de la colonne vertébrale lors d'exigences extraordinaires.

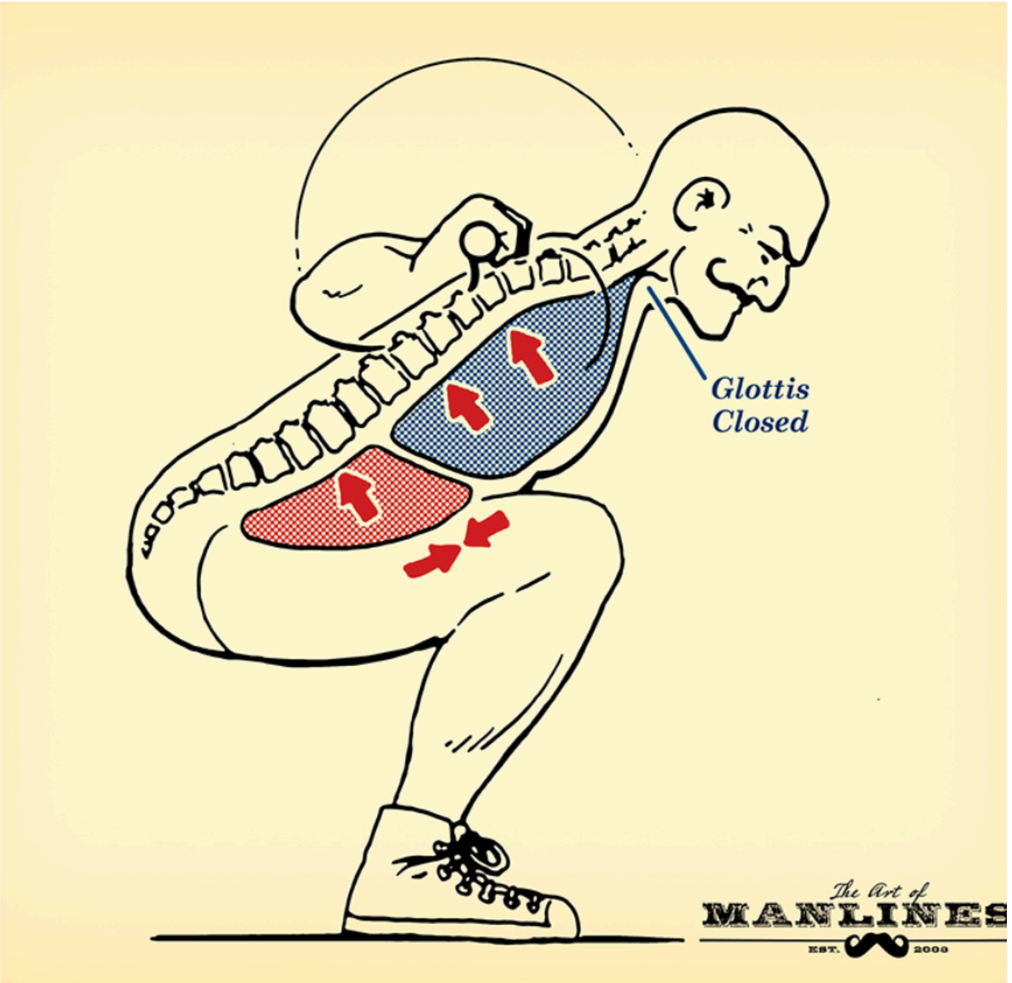

Neuro Deadlift

- Une autre motivation donnée pour s'efforcer d'augmenter la pression intra-abdominale est la nécessité de réduire le gradient de pression transmural dans le crâne, afin de réduire le risque de black-out ou d'accident vasculaire cérébral.

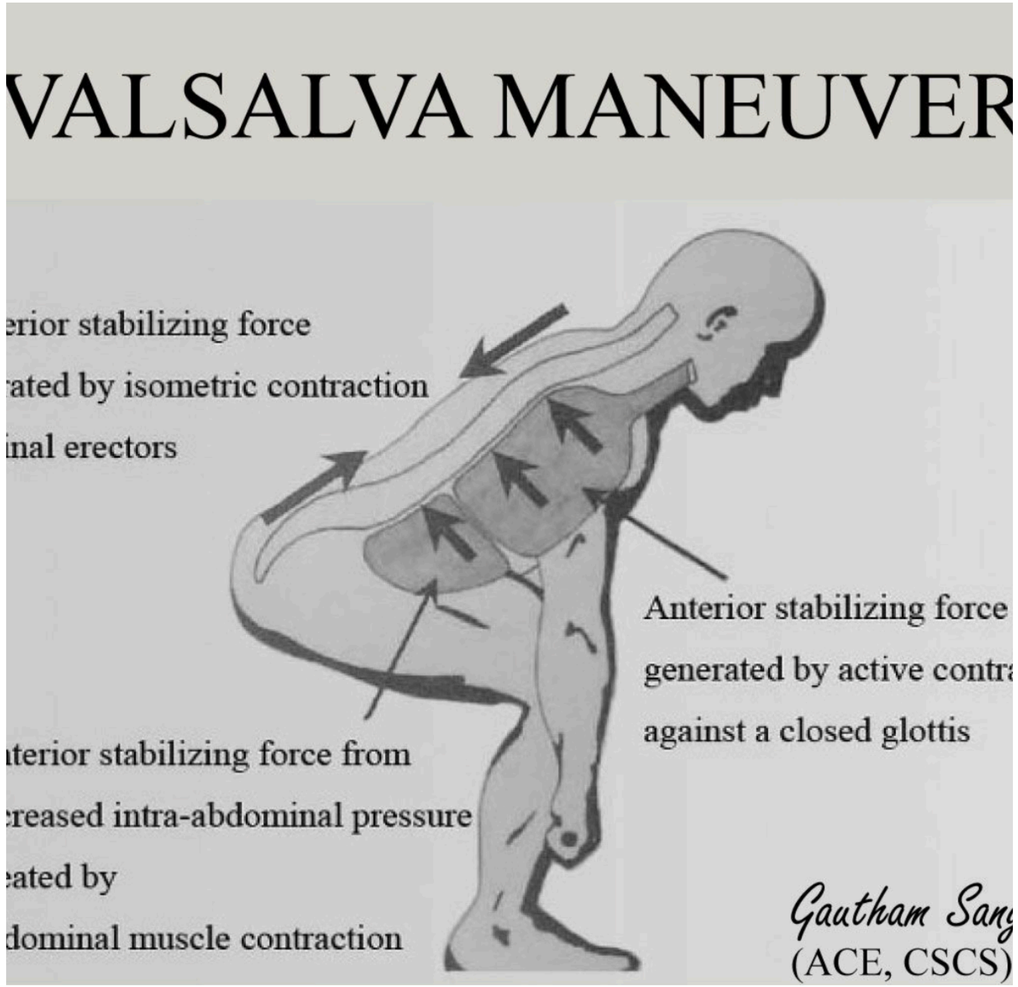

Neuro Deadlift

Pression intra-abdominale

- L'explication de cette réduction du risque est la suivante : la construction de la pression intra-abdominale est associée à une augmentation de la pression du fluide du SNC dans la colonne vertébrale, qui forme un vaisseau ouvert vers le SNC et le cerveau.

- Mais à l'effort, une énorme élévation de la pression artérielle se produit. Cette pression dans les vaisseaux crâniens crée un grand gradient de pression transmurale qui serait réduit si la pression du fluide du SNC était élevée, réduisant la charge sur les vaisseaux vasculaires.

Neuro Deadlift

Pression intra-abdominale

- D’après les travaux initiaux de Nachemson (1986) et ceux, plus récents de McGill, la pression intra-abdominale ne réduit pas la nécessité du travail des muscles extenseurs dans le contexte du squat.

- Cependant, une augmentation de la pression intra-abdominale augmente la rigidité du torse.

- Cette augmentation en rigidité prévient des tensions tissulaires qui peuvent mener à des blessures.

Institut Ip
Innovation & Performance

CIES

Neuro Deadlift

Pression intra-abdominale

- Si l’on veut augmenter la pression dans l’abdomen, on doit réduire son volume.
- Plus on a besoin de pression intra-abdominale, plus petit l’abdomen doit être.
- C’est le rôle des forces dynamiques qui jouera sur ce volume.

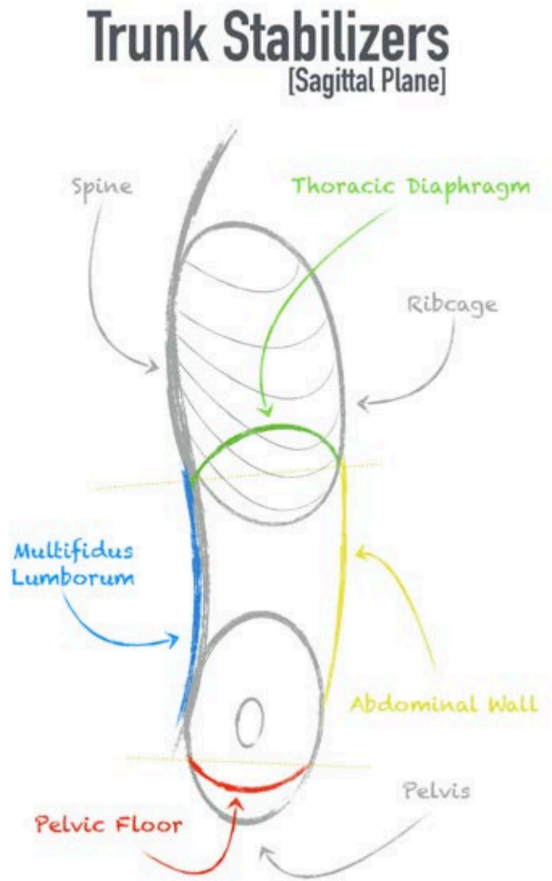

Neuro Deadlift

Pression intra-abdominale

- Le diaphragme se contracte de manière concentrique et le tendon central est tiré vers le bassin.

- Cette action comprime toutes les composantes de la cavité abdominale, créant une force de poussée vers l’extérieur, ce qui amène une contraction excentrique de la paroi abdominale, du plancher pelvien et des stabilisateurs postérieurs.

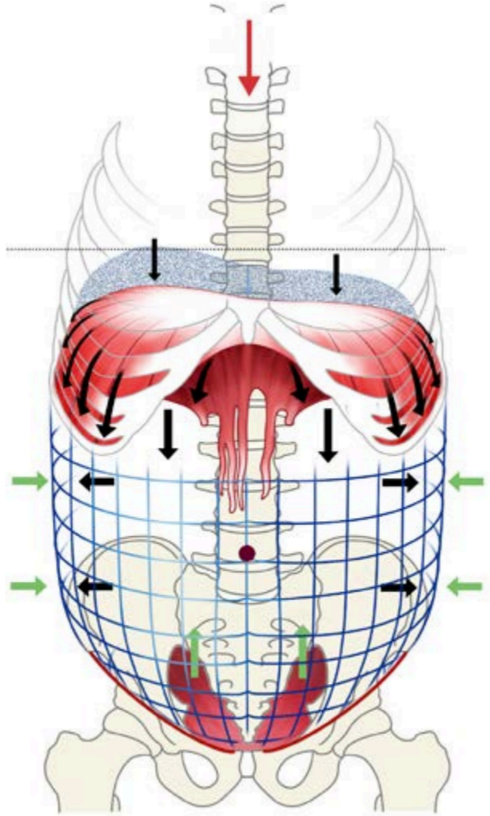

Neuro Deadlift

Pression intra-abdominale

- Le fascia thoraco-lombaire joue un rôle dans la stabilisation en ce sens qu'il se mélange avec pratiquement toutes les structures contractiles et non contractiles de la région.

- On remarque alors une augmentation de tension du fascia thoraco-lombaire de par une augmentation de tension de la paroi abdominale.

- Le fascia thoraco-lombaire d'attache à la partie postérieure de la colonne vertébrale, créant une écharpe faciale.

- Le fascia bloque et verrouille la colonne lombaire en position neutre versus une pression intra-abdominale d'une manière qui n'augmente pas la compression axiale de la colonne.

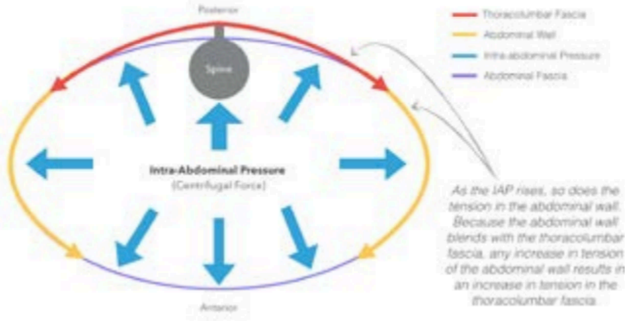

FIGURE 6. THORACOLUMBAR FASCIA AND IAP

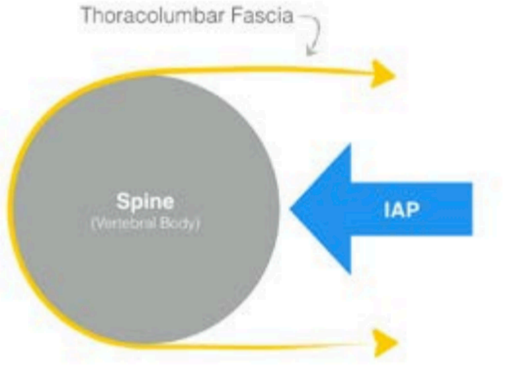

The anterior pull of the thoracolumbar fascia works with and in opposition to the posterior push of IAP to stabilize the spine.

Neuro Deadlift

Pression intra-abdominale

- Conseils pratiques pour créer de la pression intra-abdominale:
  - 1) Inspirez dans l’abdomen. Cette poussée d’air active excentriquement la paroi abdominale et le plancher pelvien.
  - 2) Sans expirer, activez la paroi abdominale en tirant les côtes vers le bas, dans une position caudale. On peut amener les côtes en position caudale sans aucune flexion vertébrale.
  - 3) Une fois l’abdomen mis sous pression et les côtes tirées vers le bas, on peu commencer le mouvement.

Neuro Deadlift

Pression intra-abdominale

- 4) Au fur et à mesure que l’on termine la transition entre la partie concentrique et excentrique, par exemple, on peut expirer lentement à travers les lèvres pincées.

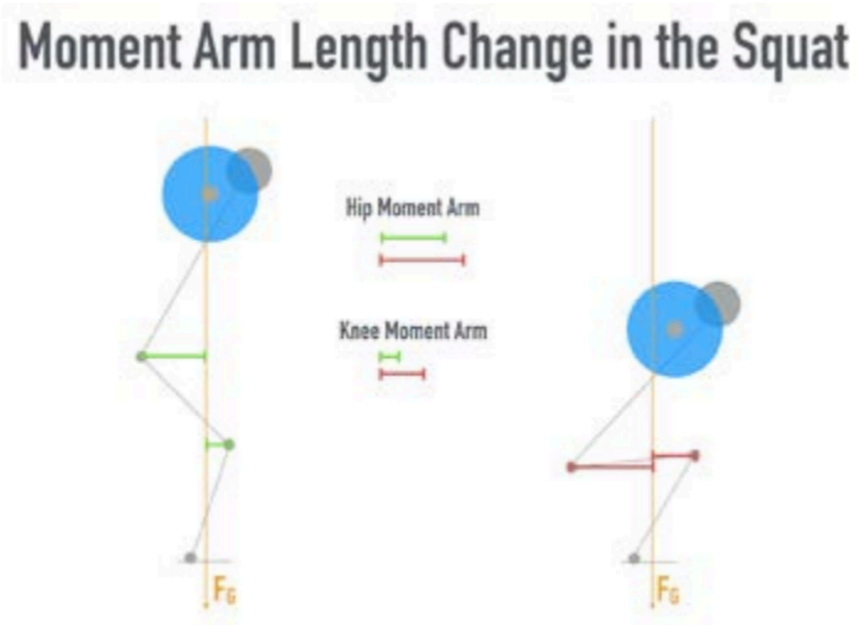

Neuro Deadlift

Pression intra-abdominale

- Les 3 fonctions du diaphragme:
  - Respiration.
  - Stabilisation.
  - Fonction sphinctérienne.
- À la naissance, le diaphragme ne sert qu’à la respiration.

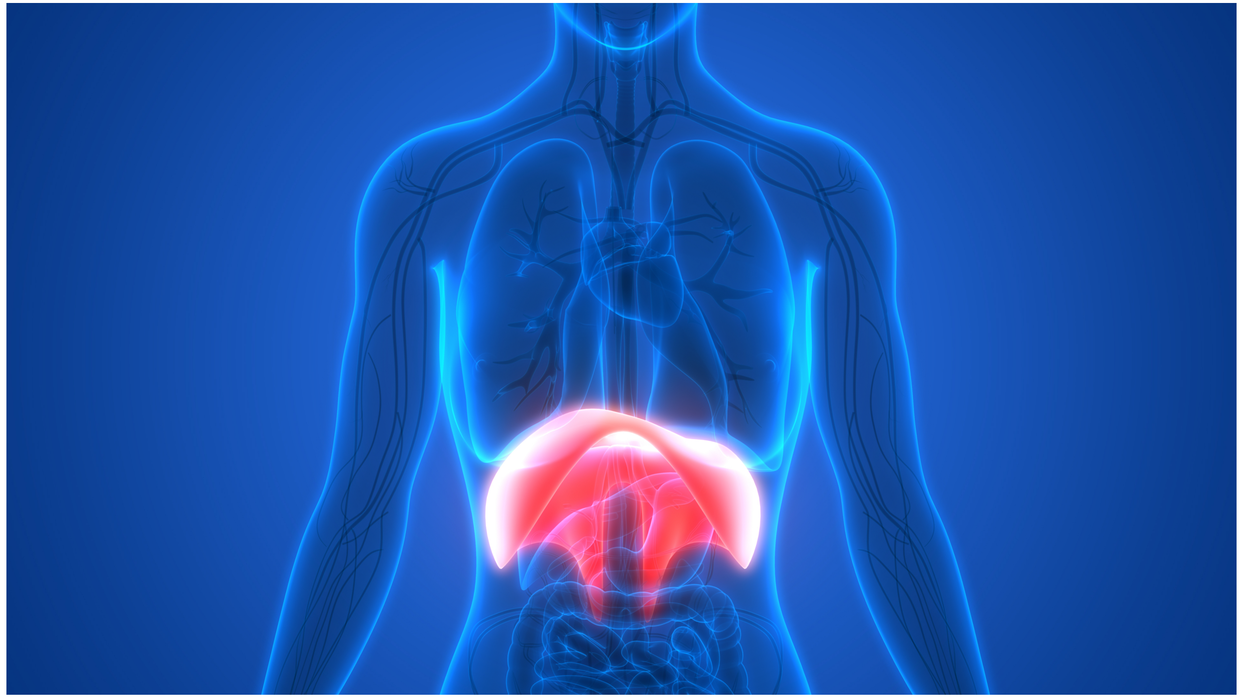

Neuro Deadlift

Pression intra-abdominale

- Vers l’âge de 4.5 mois, il y a co-activation des muscles qui stabilisent la colonne vertébrale, la poitrine et le bassin.

- Pour lever la tête, il est nécessaire d’avoir une co-activation des fléchisseurs profonds du cou et des extenseurs.

- Pour lever les jambes, il est nécessaire d’avoir une co-activation du diaphragme, du plancher pelvien et de toutes les sections de la sangle abdominale.

Neuro Deadlift

Pression intra-abdominale

- Pour que le diaphragme puisse bien faire son boulot, il se doit d'être aligné avec le plancher pelvien.
- Ces deux doivent être alignés. Cela implique un positionnement particulier de la cage thoracique versus le bassin.
- On ne peut se permettre d'avoir une antéversion du bassin, en ce sens.

Neuro Deadlift

Tests et exercices

Journal of Bodywork & Movement Therapies 24 (2020) 84–95

Contents lists available at ScienceDirect

Journal of Bodywork & Movement Therapies

journal homepage: www.elsevier.com/jbmt

Diagnostic Methods

Functional postural-stabilization tests according to Dynamic Neuromuscular Stabilization approach: Proposal of novel examination protocol

Alena Kobesova [a,*], Pavel Davidek [b], Craig E. Morris [c], Ross Andel [d,e], Michael Maxwell [f], Lenka Oplatkova [a], Marcela Safarova [a], Kathy Kumagai [g], Pavel Kolar [a]

[a] Department of Rehabilitation and Sports Medicine, 2nd Faculty of Medicine, Charles University, University Hospital Motol, Prague, Czech Republic
[b] Faculty of Physical Education and Sport, Charles University, Prague, Czech Republic
[c] Advanced Clinical Educational Seminars, Torrance, CA, USA
[d] School of Aging Studies, University of South Florida, Tampa, FL, USA
[e] International Clinical Research Center, St. Anne's University Hospital Brno, Brno, Czech Republic
[f] Somatic Senses Education, Victoria, BC, Canada
[g] Azusa Pacific University, Department of Physical Therapy, Azusa, CA, USA

Neuro Deadlift

Tests et exercices

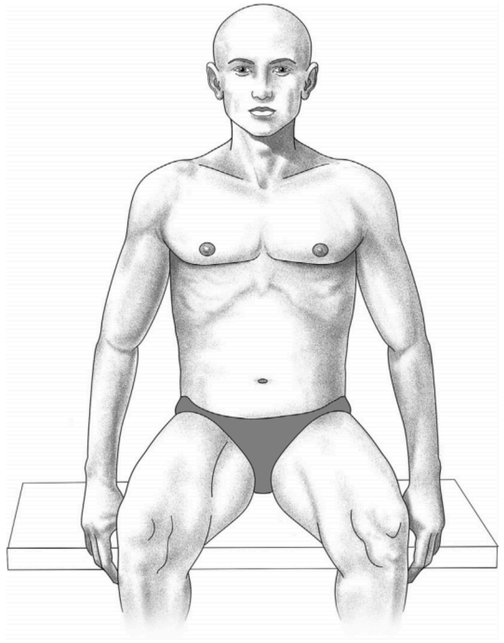

Fig. 2. ***Testing procedure:*** A sitting individual is instructed to take several deep breaths in and out while keeping the spine upright and shoulders relaxed. During the test the assessor performs visual observation from the front, focusing on the lower ribs and shoulder movement. At the same time, the assessor may palpate the lower intercostal spaces and/or above the groin. *Picture depicts optimal pattern.*

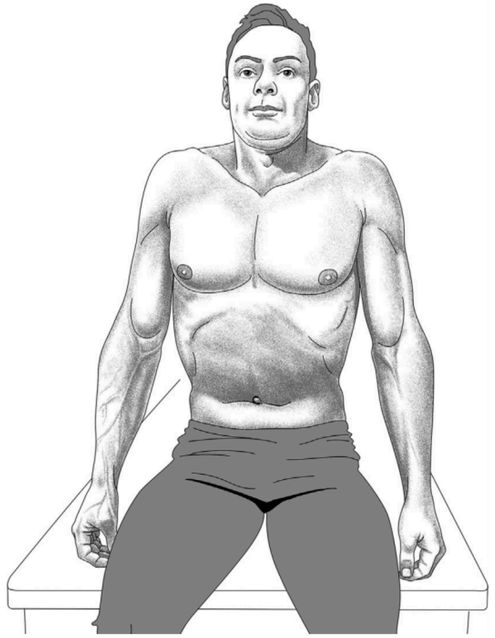

Fig. 3. ***Common signs of pathological stereotype:*** The chest moves superiorly; no or very little, widening of the lower intercostal spaces; shoulders move superiorly and into protraction during inhalation; the inhalation wave does not reach as far as the lower abdominal wall (groin).

Institut Ip
Innovation & Performance

CIES
COLLÈGE INTERNATIONAL D'ÉTUDE DE LA SANTÉ

Neuro Deadlift

Tests et exercices

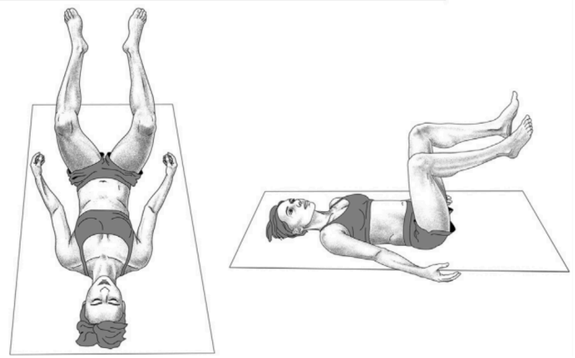

Fig. 14. ***Testing procedure:*** The individual being assessed lies in the supine position with arms relaxed. The clinician lifts the patients' legs above the table positioning hips and knees to 90° flexion. Then the examiner slowly removes the legs' support and the individual being tested is asked to maintain this position actively for 30–60 seconds. The examiner visually assesses the head position and spinal stability by checking if the spine remains on the mat, observes activation of all the parts of the abdominal wall and monitors any rectus abdominis diastasis. The assessor evaluates the stabilization pattern from above and from the side. *Pictures depict optimal pattern.*

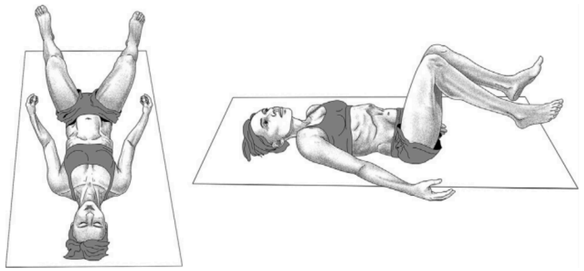

Fig. 15. ***Common signs of pathological stereotype:*** Hyperextension of the cervical and lumbar spine; disproportionate activation of the abdominal wall with concavities occurring above the groin; rectus abdominis diastasis.

Institut Ip
Innovation & Performance

CIES
COLLÈGE INTERNATIONAL D'ÉTUDE DE LA SANTÉ

Neuro Deadlift

Tests et exercices

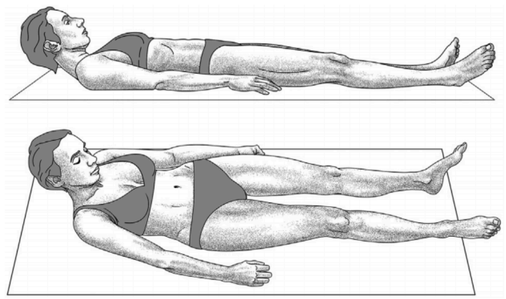

Fig. 17. ***Testing procedure:*** The supine individual, with arms relaxed along the trunk, is instructed to slowly flex the neck and trunk, until the lower scapular angles come off the table. *Pictures depict optimal pattern.*

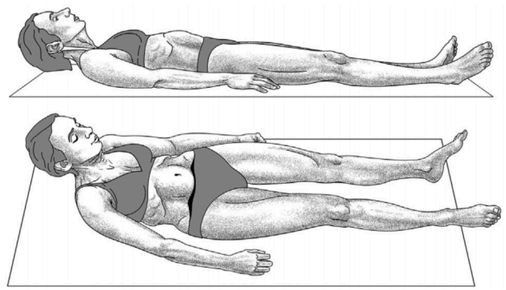

Fig. 18. ***Common signs of pathological stereotype:*** Protrusion of the mandible due to weakness of deep neck flexors which is compensated by sternocleidomastoideus hyperactivity; chest elevation as a result of imbalance between upper chest fixators (pectorales, upper trapezius, SCM, scalenes) and lower chest fixators (abdominal muscles, diaphragm) with the upper fixators predominant; flaring of the lower ribs, cephalad movement of the umbilicus due to hyperactivity of the upper part of rectus abdominis. The assessors may evaluate the stabilization pattern from the side and from above.

Institut Ip
Innovation & Performance

Depuis 1984
CIES
COLLÈGE INTERNATIONAL D'ÉTUDE DE LA SANTÉ

Neuro Deadlift

Tests et exercices

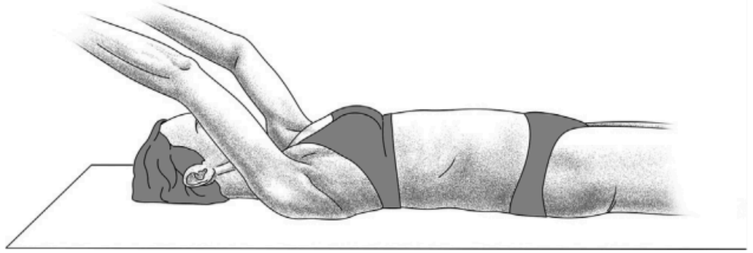

Fig. 20. ***Testing procedure:*** The individual being assessed lies supine with arms and legs relaxed. The clinician instructs the tested individual to raise the arms into flexion. The assessor evaluates the stabilization pattern from the side and from anterior perspective. *Picture depicts optimal pattern.*

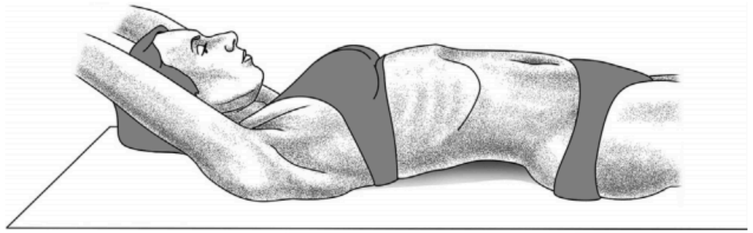

Fig. 21. ***Common signs of pathological stereotype:*** Chest elevation; thoracolumbar instability, T/L junction does not connect to the table, the individual arches his/her back.

Institut Ip
Innovation & Performance

CIES
COLLÈGE INTERNATIONAL D'ÉTUDE DE LA SANTÉ

Neuro Deadlift

Tests et exercices

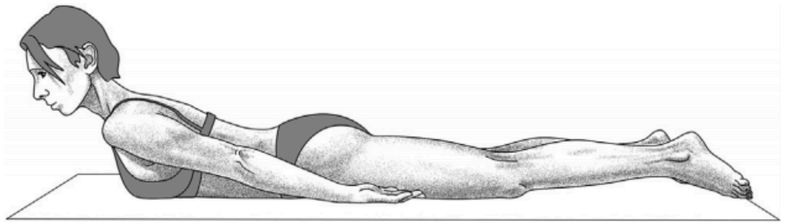

Fig. 23. ***Testing procedure:*** The individual being assessed lies in prone position with relaxed arms along the trunk. The individual then lifts their head and slightly extends the spine. The assessor visually evaluates the stabilization pattern from the side and from above and may also palpate latero-dorsal sections of the abdominal wall. *Picture depicts optimal pattern.*

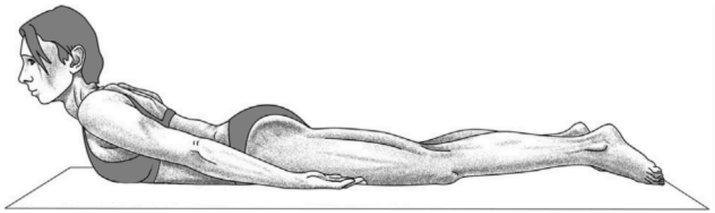

Fig. 24. ***Common signs of pathological stereotype:*** Movement is not smooth, most extension occurs at the cervico-cranial and cervico-thoracic junctions while extension in the upper and mid thoracic segments is limited or non-existent; anterior pelvic tilt; elevation and retraction of the shoulder blades with protruding medial borders, insufficient or asymmetrical activity of the latero-dorsal sections of the abdominal wall, hyperactivity of the ischiocrural muscles.

Institut Ip
Innovation & Performance

CIES
COLLÈGE INTERNATIONAL D'ÉTUDE DE LA SANTÉ

Neuro Deadlift

Tests et exercices

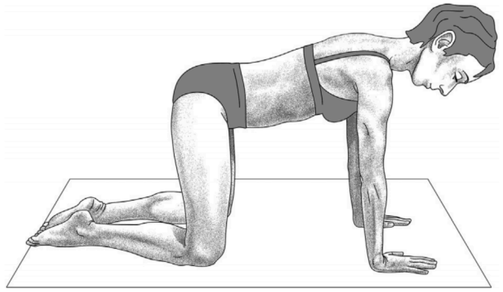

Fig. 26. ***Testing procedure:*** The individual being assessed is in a quadruped position using hands and knees for support. Then, he or she slowly shifts his head and trunk forward and stays in this position for 30–50 s. The assessor evaluates the stabilization pattern from the front and from the side. *Picture depicts optimal pattern.*

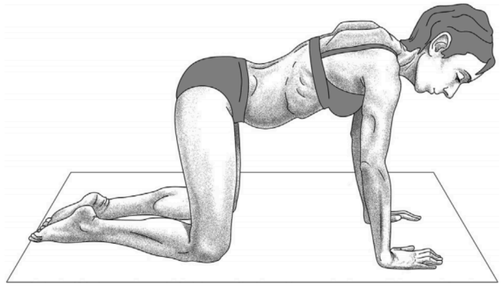

Fig. 27. ***Common signs of pathological stereotype:*** Cervical hyperextension, bringing head to reclination; uneven loading of the palms, usually with the hypothenar being over loaded while the thenar eminences lose contact with the support surface, finger flexion; scapular dyskinesis ('winging'), scapular elevation and external rotation; thoracolumbar junction drops down; anterior pelvic tilt.

Institut Ip
Innovation & Performance

CIES
COLLÈGE INTERNATIONAL D'ÉTUDE DE LA SANTÉ

Neuro Deadlift

Tests et exercices

https://www.youtube.com/watch?v=beMtnSOrt5s&t=2s

Institut Ip
Innovation & Performance

CIES
COLLEGE INTERNATIONAL D'ETUDE DE LA SANTE

Neuro Deadlift

Tests et exercices

https://www.youtube.com/watch?v=njblEjnFeVI&t=23s

Institut Ip
Innovation & Performance

CIES
COLLÈGE INTERNATIONAL DES ÉTÉ DE LA SANTÉ

Neuro Deadlift

Tests et exercices

https://www.youtube.com/watch?v=uGEytWNRk9o

Institut Ip
Innovation & Performance

CIES
COLLÈGE INTERNATIONAL D'ÉTUDE DE LA SANTÉ

Neuro Deadlift

Tests et exercices

4 pattes pour experts et champion

Institut Ip
Innovation & Performance

CIES
COLLÈGE INTERNATIONAL D'ÉTUDE DE LA SANTÉ

Neuro Deadlift

Implications posturales

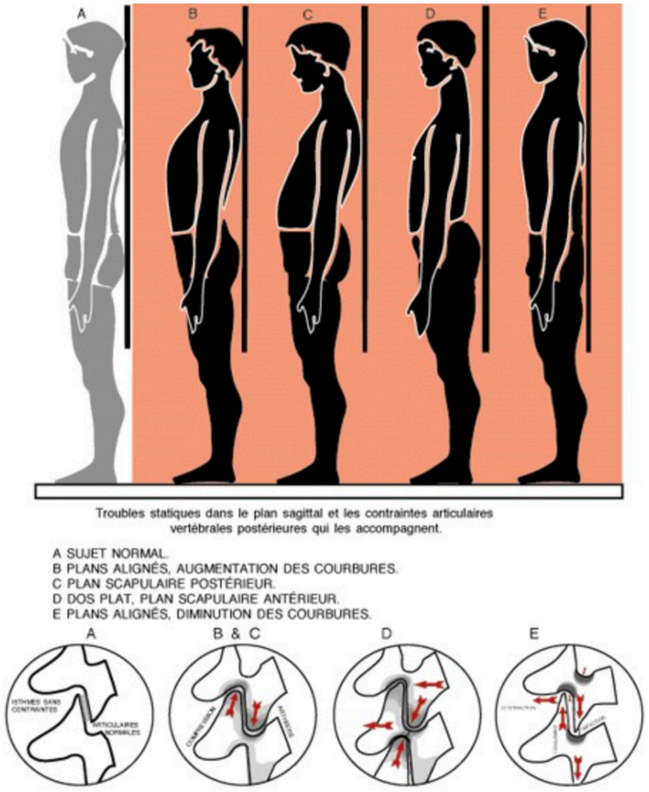

Plan sagittal

Neuro Deadlift

Implications posturales

3M en décubitus dorsal et ventral

Neuro Deadlift

Implications posturales

- L'École de réadaptation de Prague a défini des étapes normales et attendues pour l'enfant en développement. La première est la position à trois mois de l'enfant sur le dos ou le ventre. Ceux-ci sont appelés 3M Supine et 3M Prone.

- La position à 3 mois est une étape importante car c'est à ce moment que l'enfant commence à intégrer le diaphragme avec l'ensemble abdominal et le plancher pelvien pour établir la stabilité sagittale du tronc et du bassin.

Neuro Deadlift

Implications posturales

- On peut utiliser des positions de développement pour renforcer les mécanismes appropriés de stabilisation.

- Le mouvement distal (des extrémités) nécessite une stabilisation proximale du tronc.

- Les mouvements de flexion et d'extension des bras et des jambes nécessitent une stabilité centrale comme point d'ancrage du mouvement. Le psoas lorsqu'il agit comme un fléchisseur de la hanche doit avoir une colonne vertébrale stable à partir de laquelle s'ancrer.

Neuro Deadlift

Implications posturales

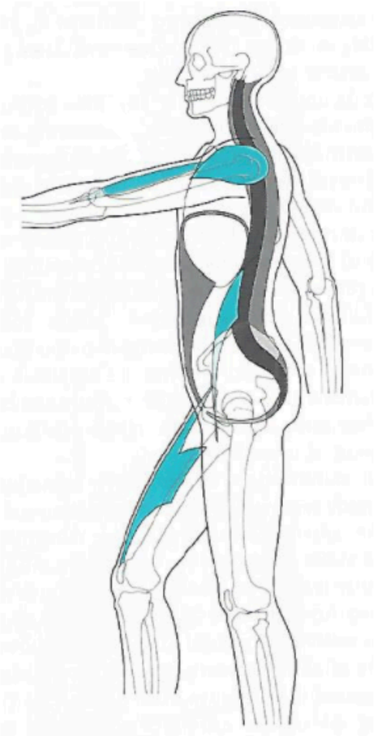

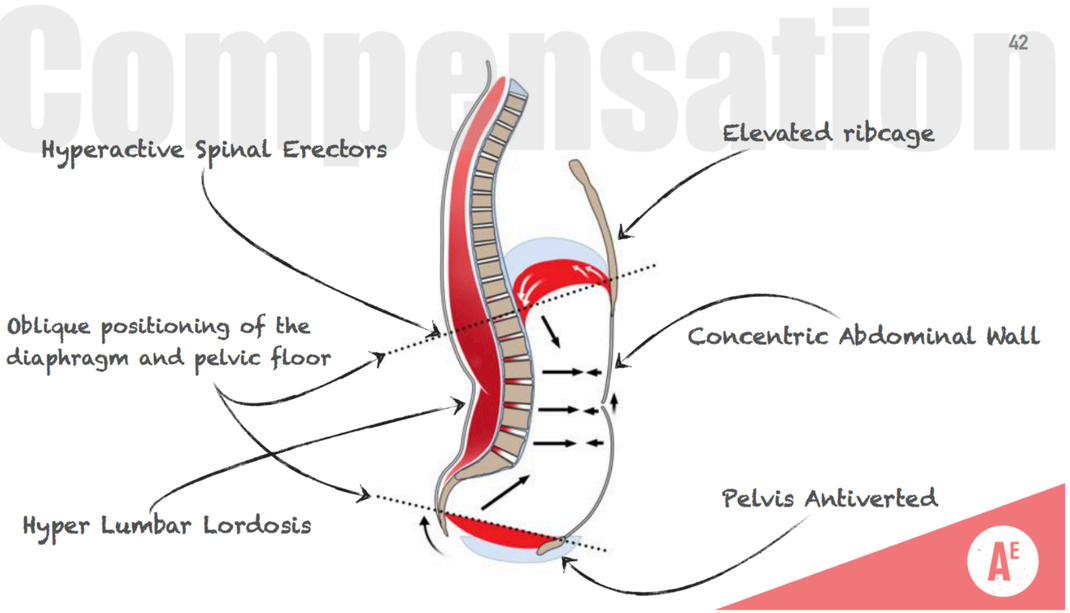

Lorsqu'une personne n'a pas un alignement correct, elle utilisera généralement par défaut un modèle compensatoire que DNS appelle la stratégie de stabilisation de la compression d'extension (ECSS).

Neuro Deadlift

Implications posturales

Chapter Four: The Superficial Back Line

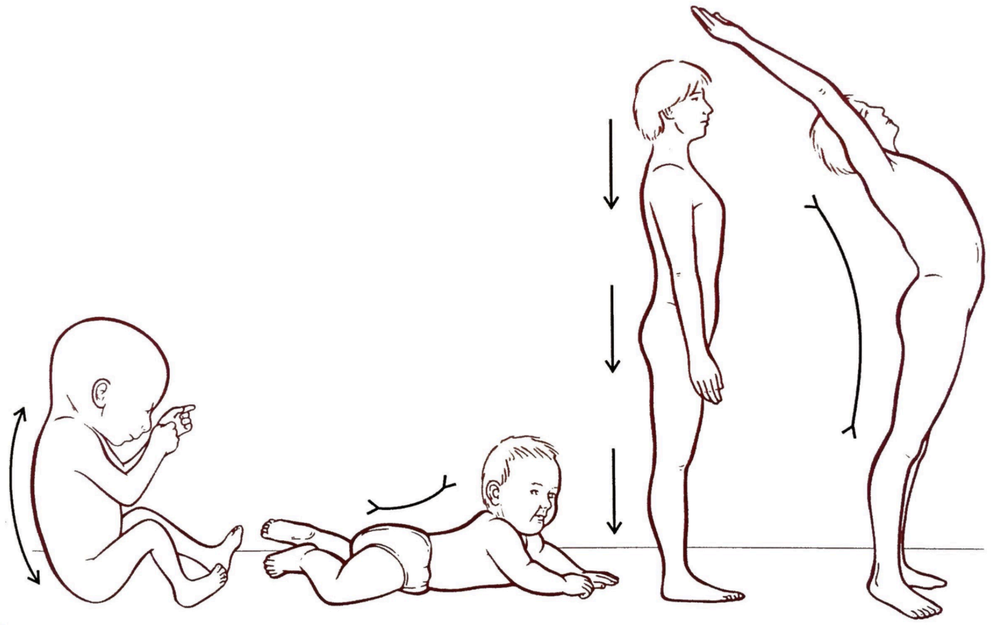

8 *The SBL progressively unfolds the baby's body, lifting the eyes from looking inward to ever-greater horizons and control over the world—until, at about the end of his first year, he is standing upright. This is a prime achievement and duty of the SBL*

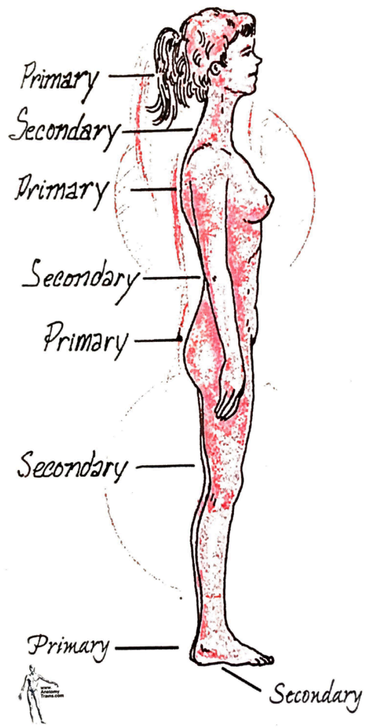

L'exploration de la position 3M en décubitus ventral et la posture érigée.

Institut Ip
Innovation & Performance

CIES
COLLÈGE INTERNATIONAL D'ÉTUDE DE LA SYNTAXE

Neuro Deadlift

Implications posturales

Fig. 13. ***Definition of optimal pattern from developmental perspective***: At the age of 3 months in the supine position, the infant can hold the legs above the ground. Such a task increases intra-abdominal pressure forcing the lower back towards the mat, with the low back connecting to the mat. The whole spine, including the cervical spine, is upright (i.e. straight). The head is supported across the nuchal line and is in a neutral position. Chest and pelvis are in the neutral position, their axes parallel, with proportional activity of all sections of the abdominal wall maintained. .

Fig. 7. ***Definition of optimal pattern from developmental perspective***: After 3 months the diaphragm fulfills a postural function that is interdependent with its respiratory function. While the diaphragm activates concentrically and descends caudally, pushing on intraabdominal content, the abdominal wall must adjust to it with controlled eccentric contractions in all its sections while the pelvic floor supports intrapelvic contents caudally to control intra-abdominal pressure allowing for optimal spinal stabilization.

À 3 mois.

Institut Ip
Innovation & Performance

CIES
COLLÈGE INTERNATIONAL D'ÉTUDE DE LA STATIQUE

Neuro Deadlift

Implications posturales

Fig. 16. ***Definition of optimal pattern from developmental perspective:*** Isolated head flexion in the supine position starts between 4 and 6 weeks of age, but trunk flexion is performed later at the 5th month. During this movement the deep cervical flexors perform essential stabilization and synergistic, non-dominant activation of sternocleidomastoideus (SCM) and scalenes contribute to neck flexion. Neck flexion is performed proportionally in all cervical spinal segments, including the upper thoracic segments, with the chin moving toward the jugular fossa. Head movement is of an arc trajectory, while the chin tucks. Balanced activity of all abdominal sections occurs in a manner as described in the previous tests, while the umbilicus remains in a neutral position. The rib cage remains stable, caudal, and doesn't migrate cranially. Thoracolumbar junction adheres to the table as a result of increased intra-abdominal pressure. The oblique abdominal muscle slings (obliquus abdominis externus and internus, transversus abdominis muscles) stabilize the lower ribs, preventing their elevation during the flexion movement. The whole movement is smooth and effortless.

Fig. 22. ***Definition of optimal pattern from developmental perspective***: At 6 months the infant may use both hands for support in the prone position but has yet to acquire single hand support. With both hands required for support and none available for reaching and grasping, the infant may display the "swimming pattern" in an effort to, for example, reach for a toy. In the swimming pattern, the whole spine extends with both arms moving away from the table towards extension while externally rotating the shoulders.". Proportional extension of all spinal segments occurs with the head in a neutral position. The movement is brisk but smooth, the pelvis maintains its neutral position with the lower chest, anterior belly, pubic symphysis and anterior superior iliac spines serving as support. Movement is secured by coordinated activity of the paraspinal muscles, dorsolateral sections of the abdominal wall and the ischiocrural muscles. Shoulder blades remain in a neutral position, with the medial scapular borders parallel to the spine.

À 5 mois et 6 mois.

Institut Ip
Innovation & Performance

CIES
COLLÈGE INTERNATIONAL D'ÉTUDE DE LA SYNTAXE

Neuro Deadlift

Implications posturales

Fig. 25. ***Definition of optimal pattern from developmental perspective:*** When infants first reach the quadruped support, typically at the age of 7 months, they have yet to acquire the differentiated support and stepping forward function of crawling, and will instead perform rocking movements. The spine is elongated with the head in the neutral plane and proportional weight bearing on palms, thenar and hypothenar are equally loaded with fingers extended. Shoulder blades adhere to the ribcage in a neutral position with the medial borders nearly parallel to the spine. Thoracolumbar junction is firm and stable. The pelvis remains in a neutral position due to balance between the paraspinal muscles and the activity of all the muscles regulating intra-abdominal pressure.

À 7 mois.

Institut Ip
Innovation & Performance

CIES
COLLÈGE INTERNATIONAL D'ÉTUDE DE LA SANTÉ

Neuro Deadlift

Implications posturales

Fig. 10. ***Definition of optimal pattern from developmental perspective***: At 9 months the infant can sit with full control and a stable posture. The chest and pelvis remain in the neutral position, their axes parallel and spine upright, with ideal coordination among all stabilizers as described above that is maintained at all times. Infant can lift one leg above the support surface during which isolated hip flexion occurs without simultaneous movement of the spine or pelvis.

Fig. 19. ***Definition of optimal pattern from developmental perspective***: Isolated arm raise over 120° is related to verticalization process when the infant pulls up on the furniture and stands up at the age of 10 months. Proper stabilization of the thoracolumbar junction, which depends on an adequate increase in intra-abdominal pressure, is critical for this movement. Abdominal muscles work in balance with chest fixators keeping the ribcage in a neutral position.

À 9 mois et à 10 mois.

Institut Ip
Innovation & Performance

CIES
COLLÈGE INTERNATIONAL D'ÉTUDE DE LA SANTÉ

Neuro Deadlift

Implications posturales

Fig. 28. ***Definition of optimal pattern from developmental perspective:*** At 12 months infants use the bear position to transfer from quadruped to squat and then to stand up. The support is on hands and feet. The hands are weight-bearing equally on thenar and hypothenar pads. The shoulder blades are in a neutral position, adhering to the rib cage, medial borders nearly parallel to the spine. Proportional weight bearing of feet is established, knees being in line with feet, hips are slightly flexed with pelvis situated higher than the head. The head is in neutral position. The spine is elongated and straight. The chest is situated in the neutral position.

Fig. 31. ***Definition of optimal pattern from developmental perspective:*** At 12 months the baby uses the squat as a play position or as a transitory position from bear to squat to standing. The pattern of trunk stabilization and position of the head, and support function of the feet are crucial. The ideal pattern of trunk stabilization with proportional activation of the abdominal wall and co-activation of cervical flexors and extensors keeps the spine elongated and the head in the neutral position; this in combination with coordinating muscles of the lower extremity contribute to optimal lumbopelvic-hip control and support function of the feet. This is crucial for maintaining the shoulders, knees, and the 1st rays in one line, with the chest upright and behind the front edge of the knees which remain behind the 1st toe while not slipping into the valgus position, and proportionally distributed weight bearing through the feet (heel, forefoot and toes). The balanced and eccentric gluteal contraction gives them a hemispheric shape."

À 12 mois.

Institut Ip
Innovation & Performance

Depuis 1984
CIES
COLLÈGE INTERNATIONAL D'ÉTUDE DE LA SANTÉ

Neuro Deadlift

Implications posturales

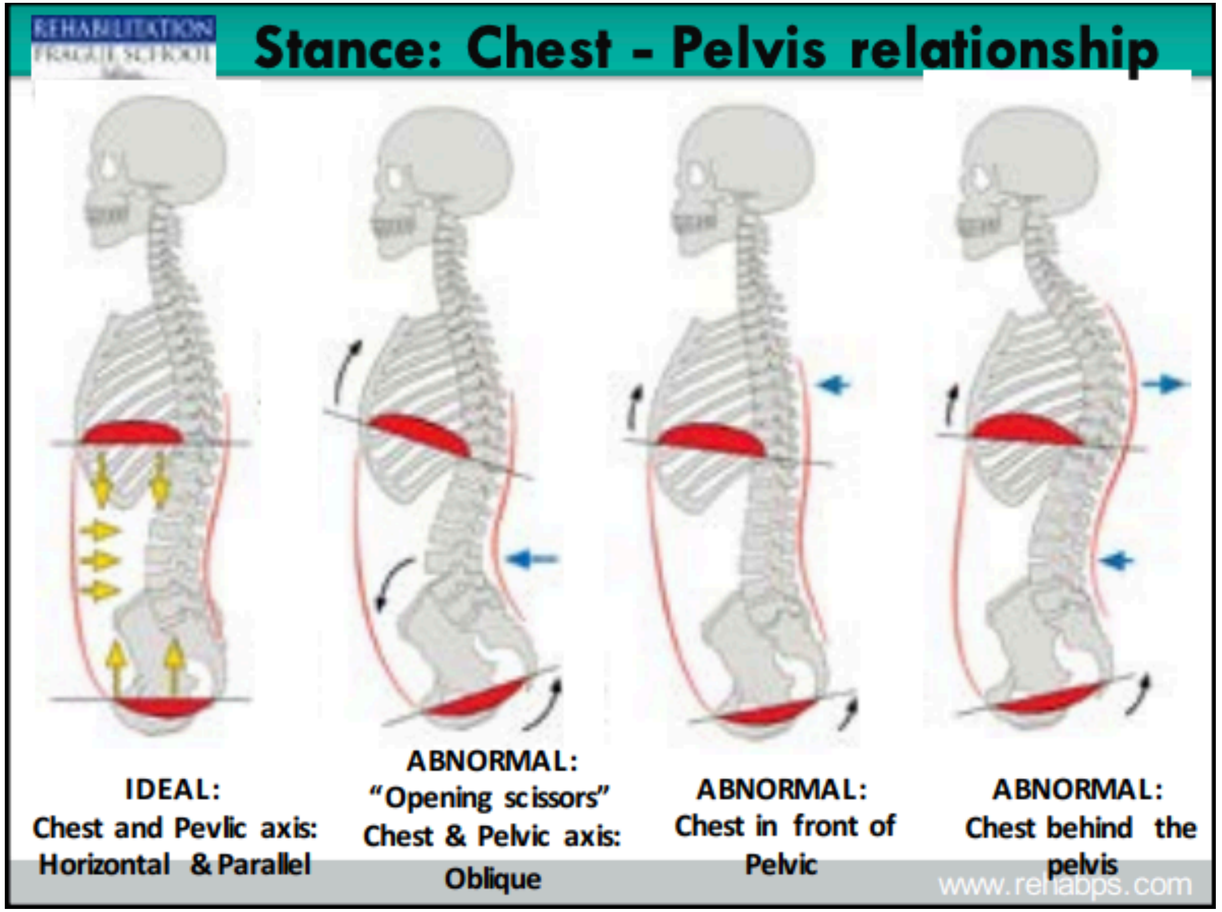

Rapports entre la posture et la relation diaphragme-plancher pelvien

Institut Ip
Innovation & Performance

CIES

Neuro Deadlift

Implications posturales

- Les propos de Chris Duffin:
  - Au fil des ans, j'ai observé une relation directe entre les fléchisseurs profonds du cou et la qualité du gainage abdominal pour la production de force.
  - Au niveau embryonnaire, les fléchisseurs profonds sont attachés au diaphragme thoracique.
  - Une position légèrement en avant des épaules peut entraîner une suractivité du SCM ou des scalènes.

Neuro Deadlift

Implications posturales

The acute effect of the tongue position in the mouth on knee isokinetic test performance: a highly surprising pilot study

Rosa di Vico, Luca Paolo Ardigò, [...], and Johnny Padulo

Additional article information

Summary

The tongue involvement within the isokinetic knee extension/flexion exercises has been investigated. Eighteen participants randomly underwent isokinetic testing at 90 and 180°/s with three different tongue positions: middle position (MID, thrusting on the lingual surface of incisive teeth), lying on the lower arch of the mouth (LOW) and extended up to the palatine spot (UP). Statistical analysis of the data revealed an about 30% significant increase of knee flexion peak torque in UP with respect to MID at both angular speeds. Such a difference could have had a confounding effect on results from numerous past studies using isokinetic knee flexion testing. This study alerts future researchers about standardization of tongue position and warrants further investigations on the explicative processes of this phenomenon.

Keywords: isokinetic test, knee flexion, maximum peak torque, tongue position, CNS path

Positionner la langue au palais peut augmenter le recrutement musculaire de 30%.

Institut Ip
Innovation & Performance

CIES
COLLÈGE INTERNATIONAL D'ÉTUDE DE LA STATIQUE

Neuro Deadlift

Implications posturales

- Le rôle du pied dans le deadlift (Dr. Justin Dean):
  - Le pied, le visage et les mains occupent une partie importante de l'espace cérébral destiné à recevoir, analyser et interpréter les informations sensorielles lorsque nous interagissons avec l'environnement qui nous entoure, comme nos pieds sur terre.
  - D'un point de vue biomécanique, il y a trois points du pied qui supportent le plus de poids pendant les activités debout, comme le deadlift.
    - Tête du premier métatarse.
    - Tête du cinquième métatarse.
    - Talon.

Institut Ip
Innovation & Performance

CIES
COLLÈGE INTERNATIONAL DES PIEDS DE LA GRATIAE

Neuro Deadlift

Implications posturales

- L’une des façons les plus simples de tester le pied pour le deadlift, c’est d’y aller d’un squat sur une jambe.

- Los de l’évaluation de la fonction du pied, la constatation la plus courante est que le gros orteil fléchira ou se pliera pour tenter de saisir le sol, tandis que la première tête métatarsienne oscille de haut en bas pour maintenir le contact avec le sol.

- Une autre constatation courante est que la cinquième tête métatarsienne a du mal à rester fermement ancrée.

- Les deux situations créent des effets en amont, y compris, mais sans s’y limiter, un valgus excessif du genou.

Institut Ip
Innovation & Performance

CIES
COLLÈGE INTERNATIONAL D'ÉTUDE DE LA SANTÉ