

CHAPITRE 1 - ANATOMIE

POSITION ANATOMIQUE

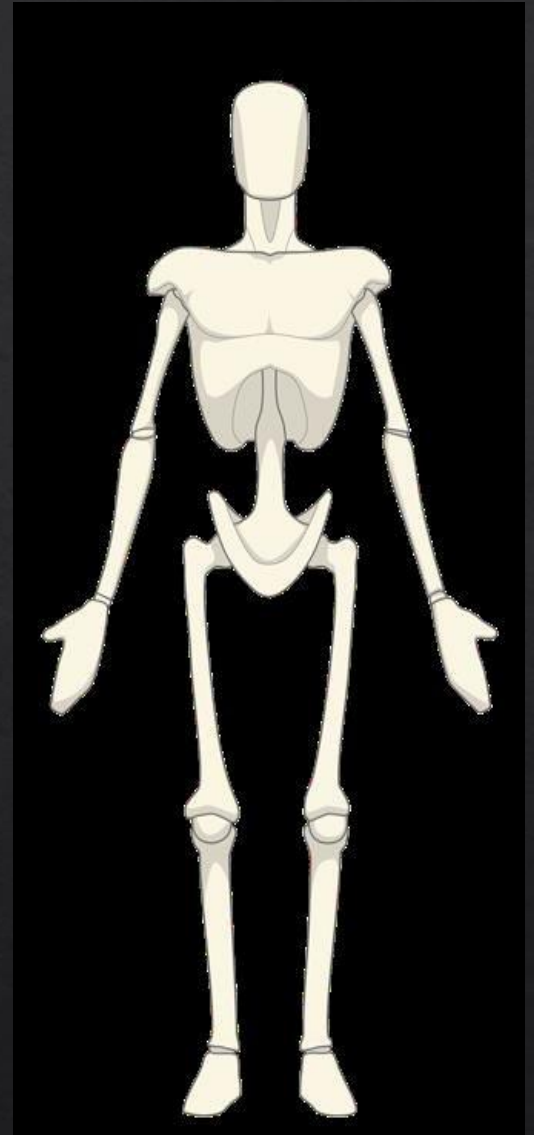
Le sujet est en position debout, face à l'observateur.

Le regard est droit, à l'horizontale, tourné vers l'avant, perpendiculaire au grand axe du corps.

Les bras sont sur les cotés, étendus le long du corps.


Les paumes des mains sont tournées vers l'avant, c'est-à-dire en supination.

Les pieds sont serrés et parallèles ; leurs pointes sont légèrement écartées.



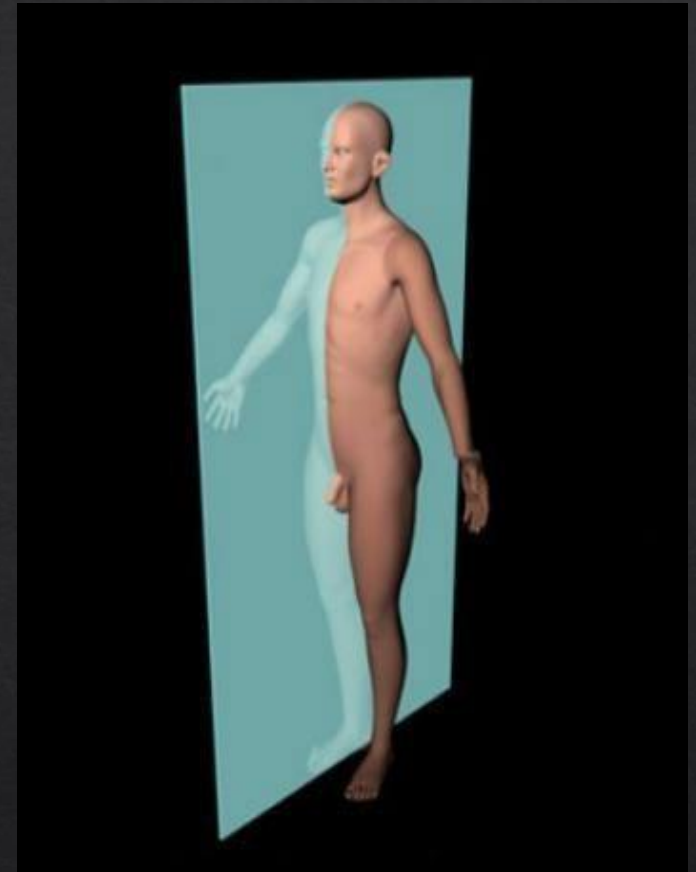
PLAN FRONTAL

- ▶ Divise le corps en 2 parties antérieure et postérieure
- ▶ C'est dans ce plan que les mouvements de déhanchement au cours de la marche et de la course à pied



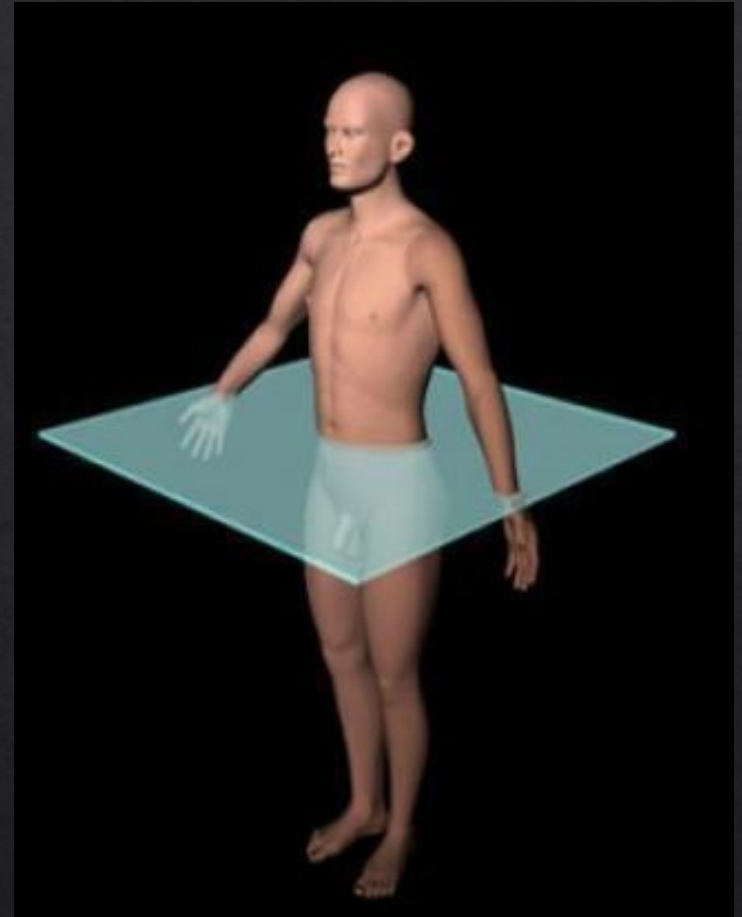
PLAN SAGITTAL

- ▶ Divise le corps en 2 sections latérales, une droite et une gauche.
- ▶ C'est dans ce plan que des activités telles que la marche, la course à pied et le saut en longueur par exemple sont le plus souvent étudiées.

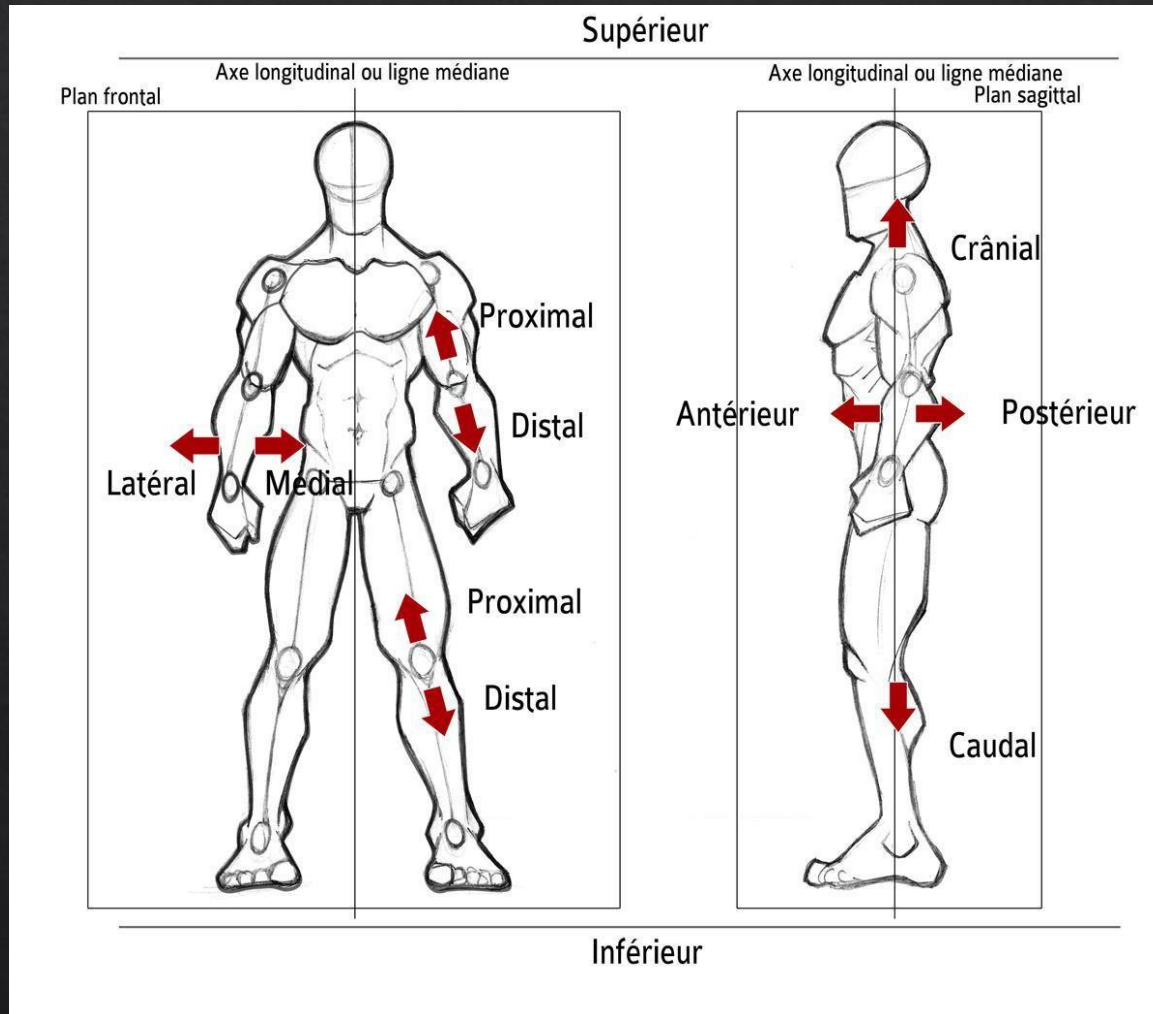


PLAN TRANSVERSAL

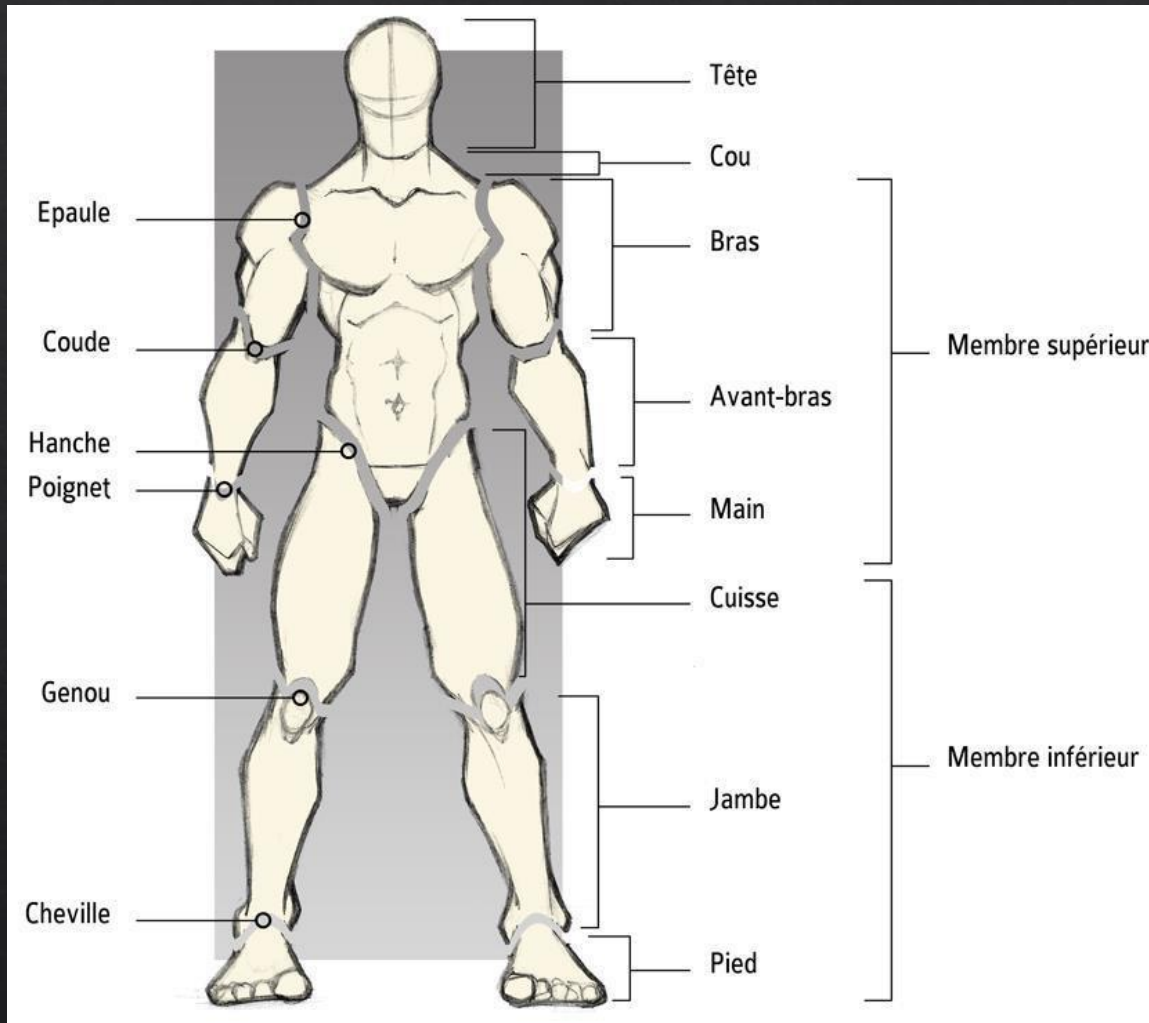
- ▶ Divise le corps 2 parties supérieure et inférieure
- ▶ C'est dans ce plan que les torsions des épaules par rapport aux hanches seront observées.



ORIENTATION SPATIALE



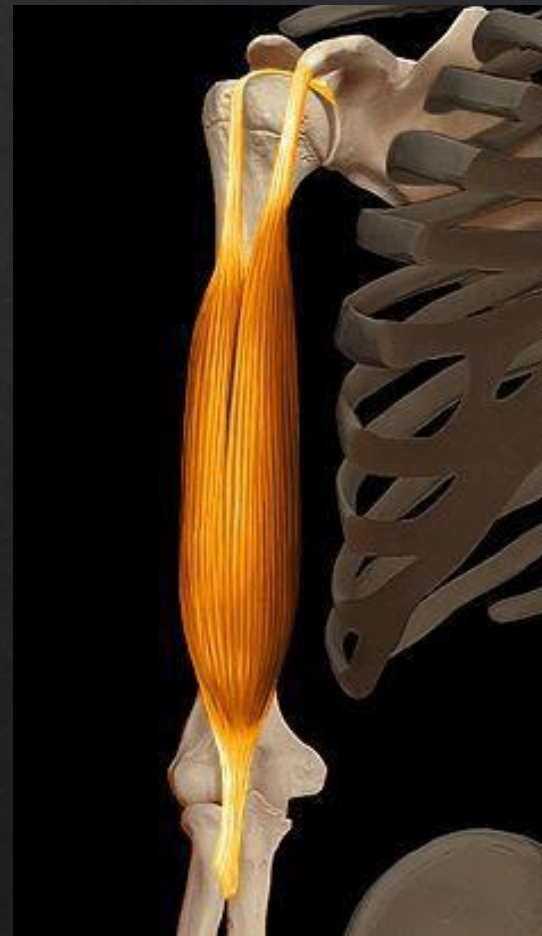SEGMENTS CORPORELS



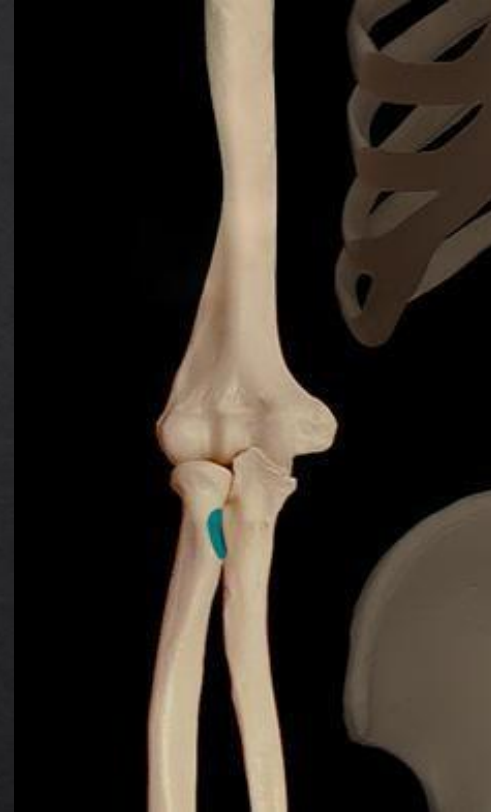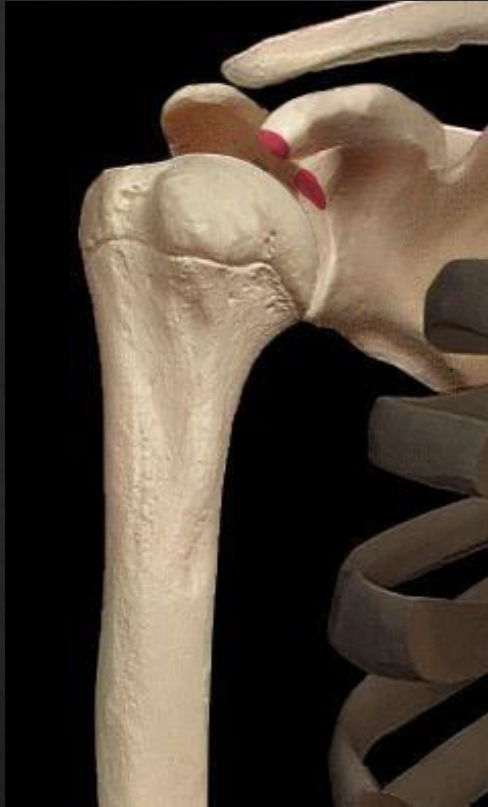BICEPS BRACHIAL

Actions motrices :

- ▶ Flexion coude
- ▶ Supination



BICEPS BRACHIAL



Origine :

1. Chef latéral, tubercule supra glénoïdal
2. Chef médial processus coracoïde

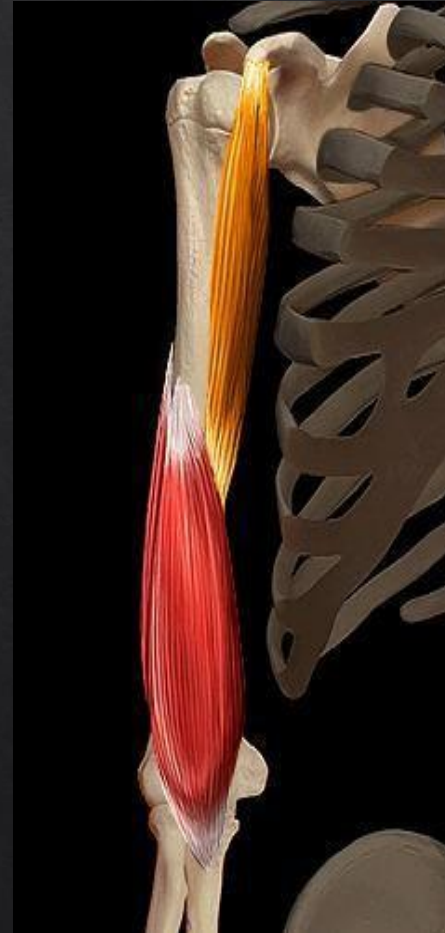Terminaison :

Tubérosité radius

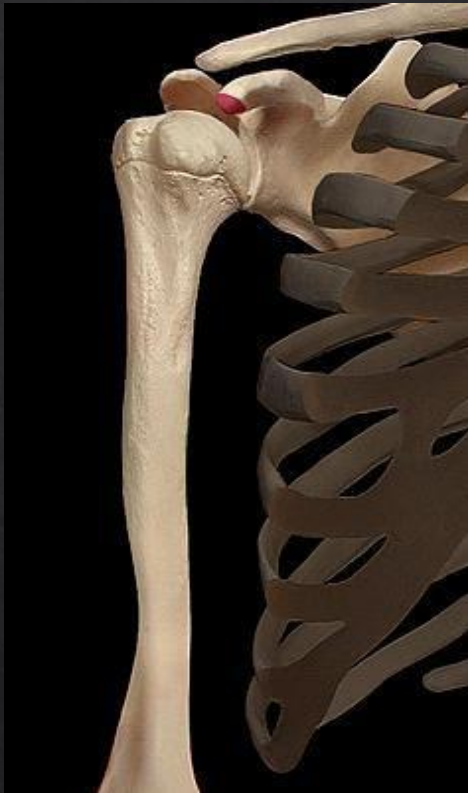CORACO BRACHIAL

Action motrice :

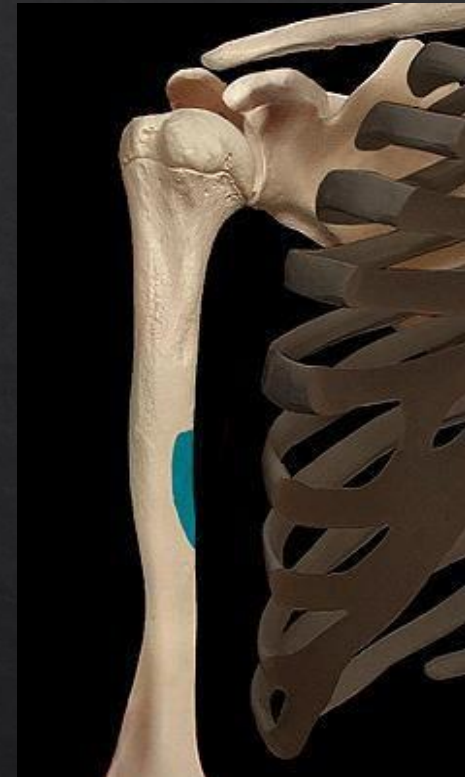- ▶ Ante pulsion épaule
- ▶ Endorotation épaule



CORACO BRACHIAL



Origine :
Processus coracoïde

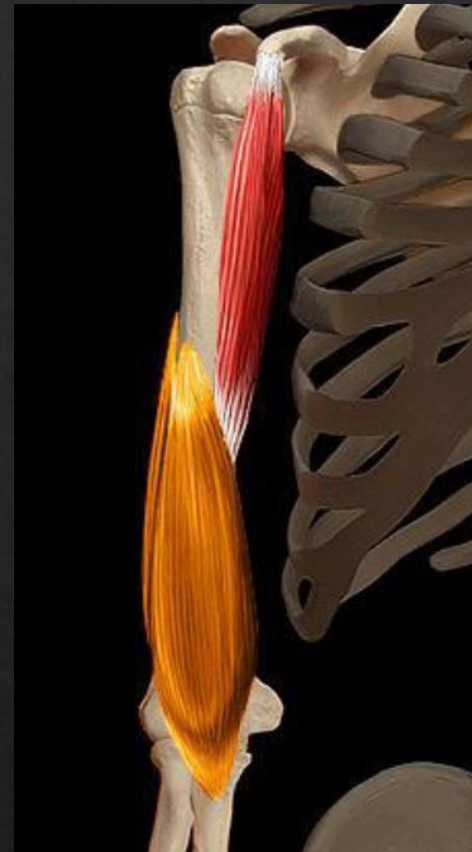


Terminaison :
Partie médiale diaphyse humérus

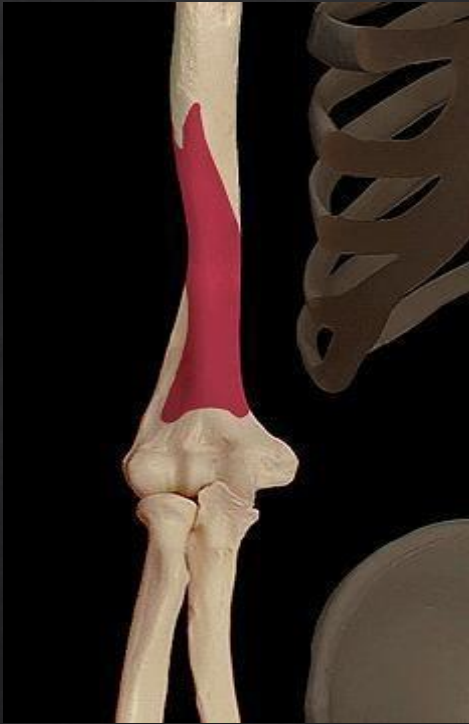BRACHIAL

Action motrice

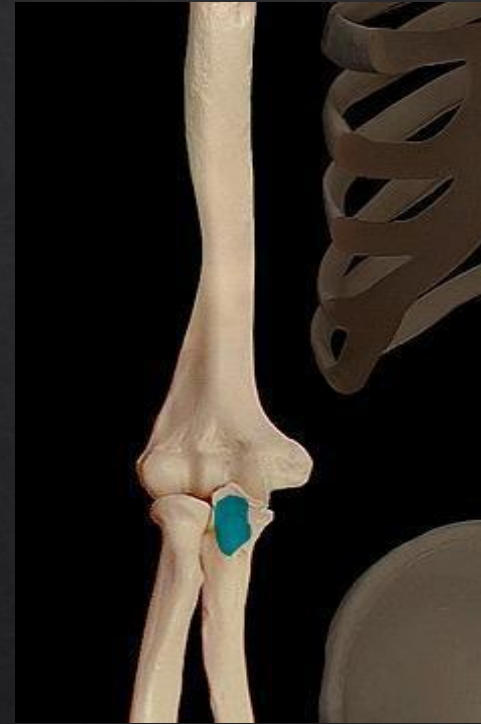- ▶ Flexion coude



BRACHIAL



Origine :
Partie distale humerus



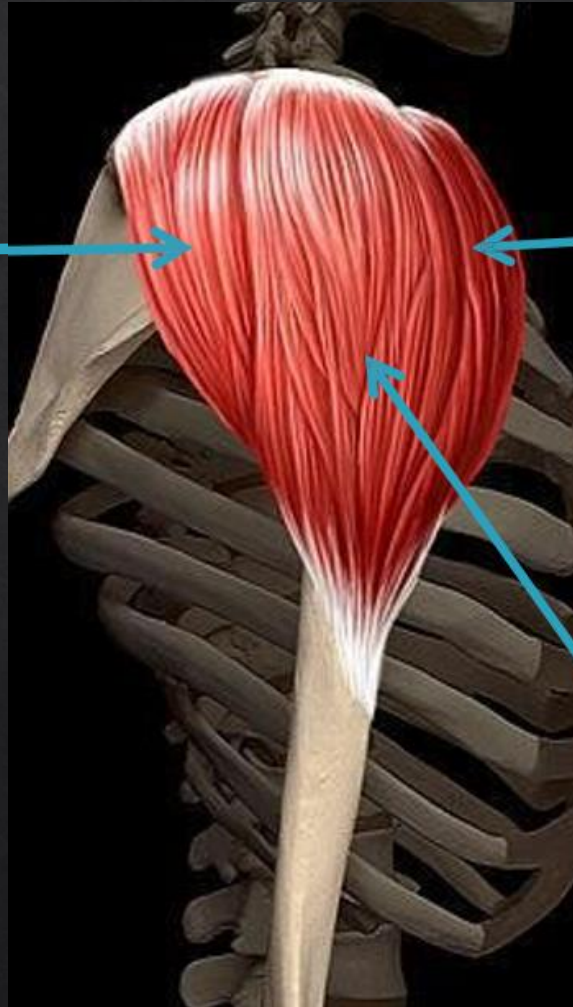
Terminaison :
Tubérosité ulna

DELTOÏDE

DELTOÏDE POSTERIEUR

Actions motrices :

- Abduction
- Retro pulsion



DELTOÏDE ANTERIEUR

Actions motrices :

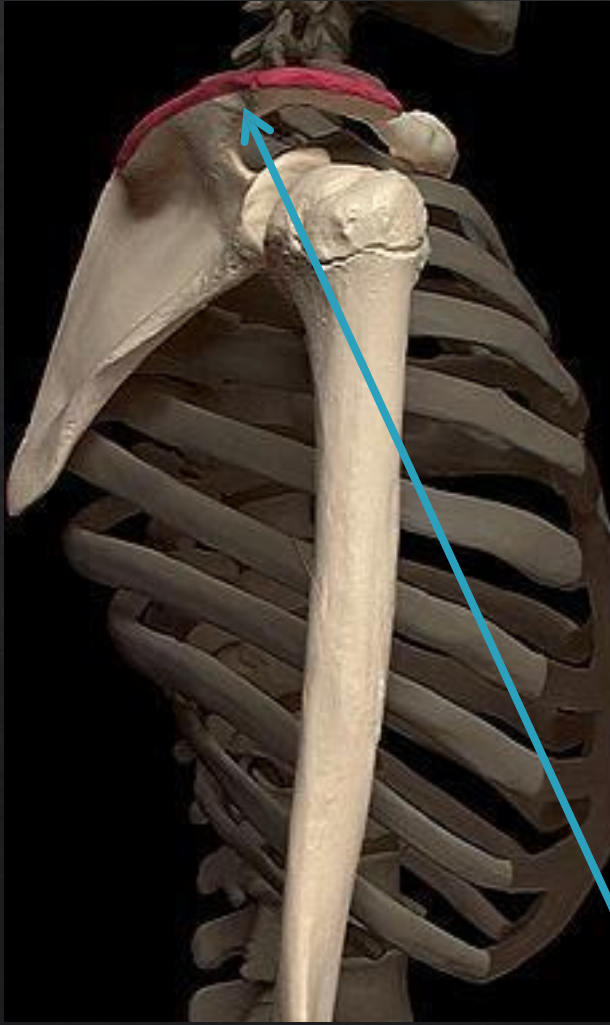
- Abduction
- Antépulsion

DELTOÏDE MOYEN

Actions motrices :

- Abduction

DELTOÏDE



ORIGINES

DELTOÏDE
ANTERIEUR

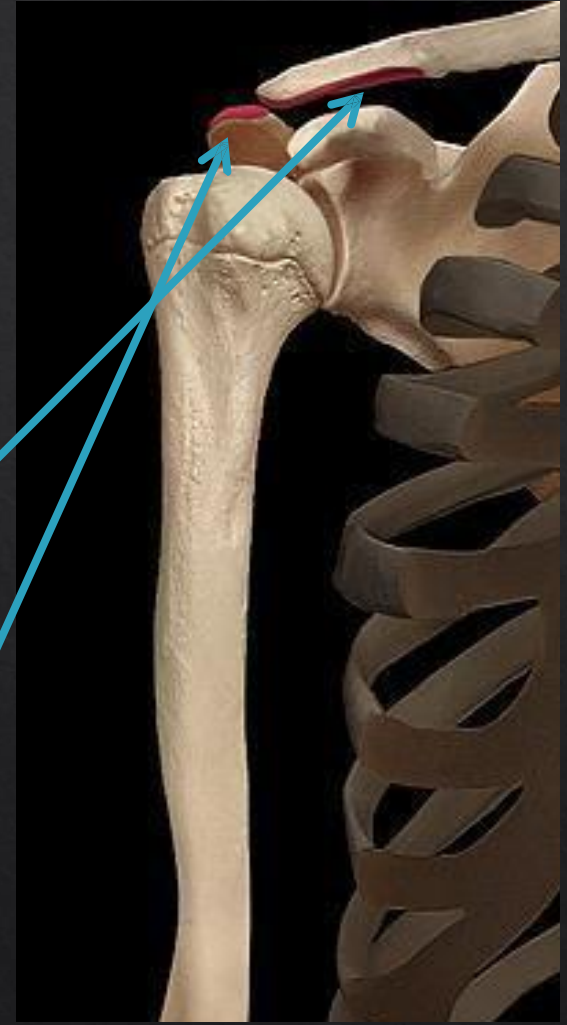
• CLAVICULE

DELTOÏDE
MOYEN

• ACROMION

DELTOÏDE
POSTERIEUR

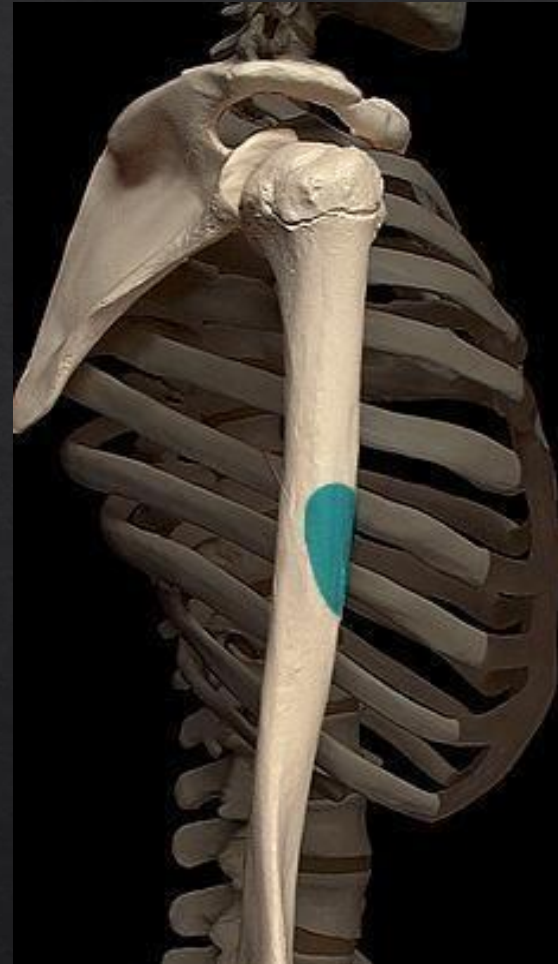• EPINE DE LA
SCAPULA



DELTOÏDE

Terminaison :

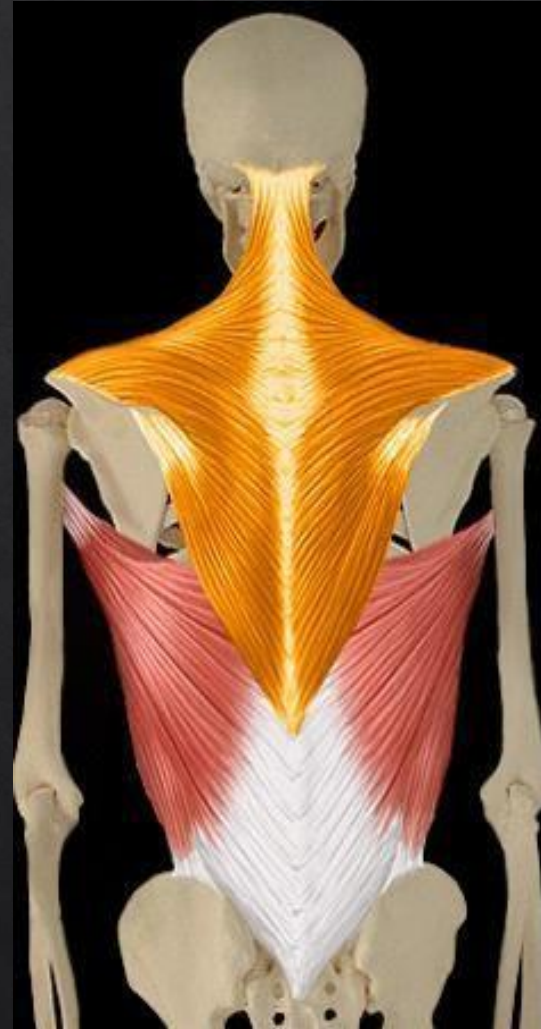- ▶ Tubérosité deltoïdienne de l'humérus



TRAPEZE

Actions motrices :

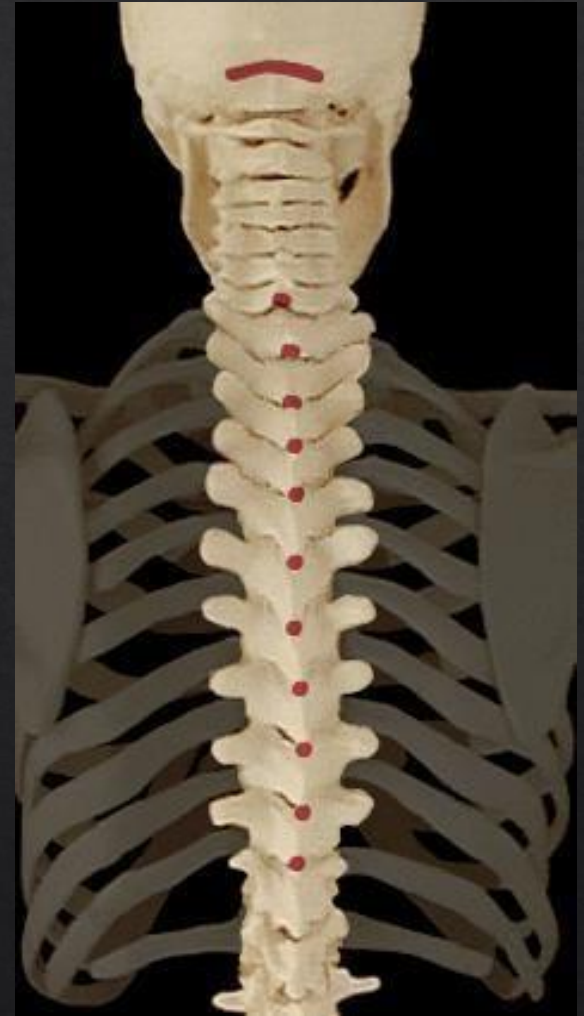- ▶ Élévation scapula
- ▶ Abaissement scapula
- ▶ Inclinaison cou
- ▶ Extension cou



TRAPEZE

Origine :

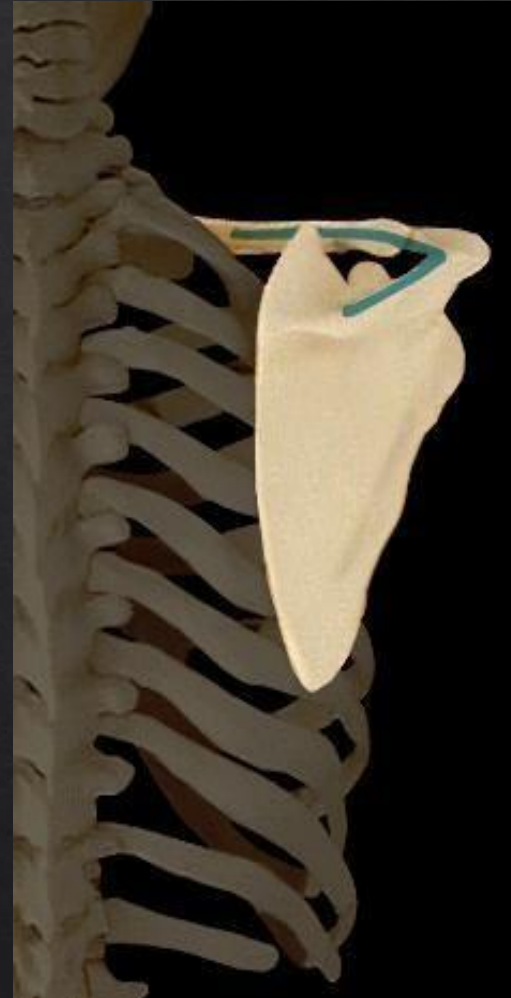- ▶ Os occipital
- ▶ Apophyses épineuses des vertèbres cervicales à dorsales D10



TRAPEZE

Terminaisons :

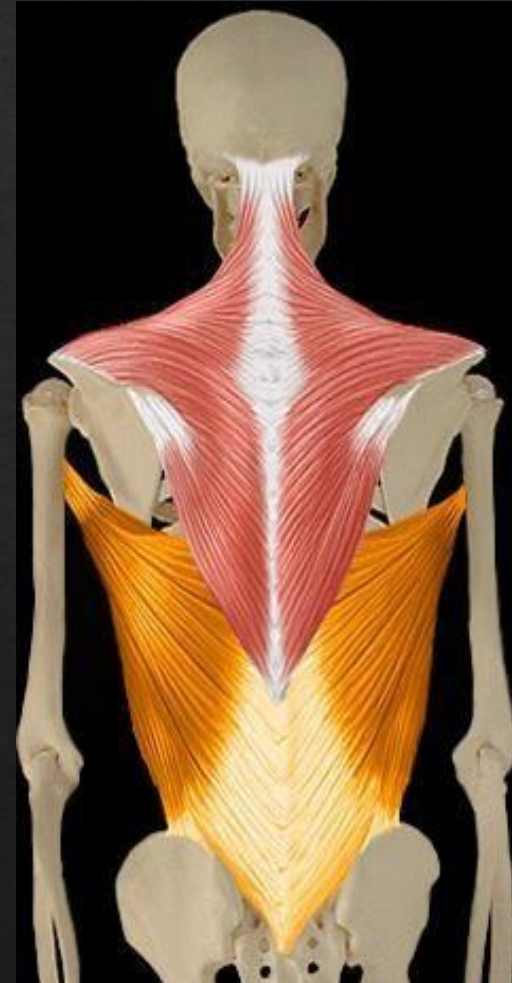- ▶ Bord postérieure de la clavicule
- ▶ Acromion
- ▶ Épine de la scapula



GRAND DORSAL

Actions motrices:

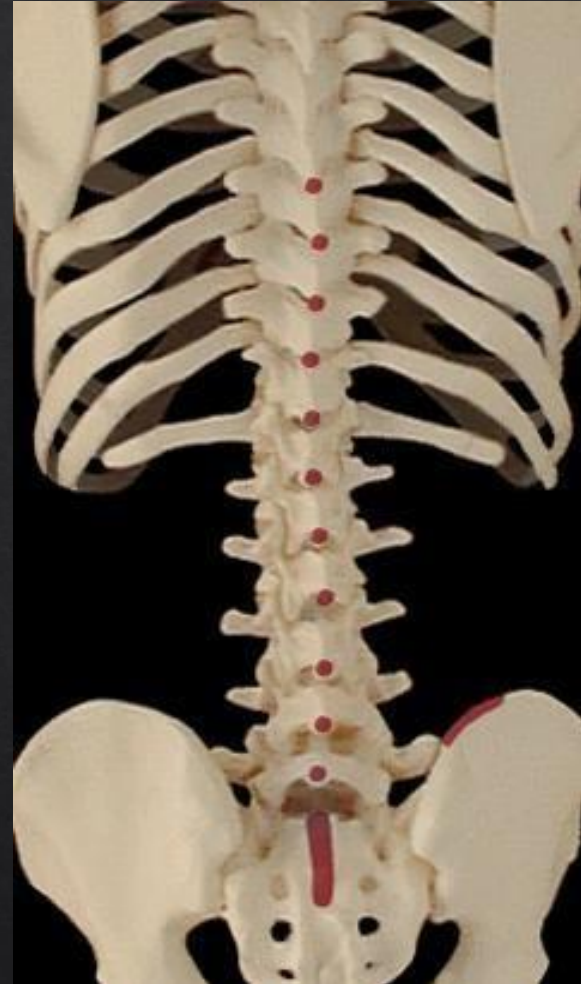- ▶ Adduction, extension et endorotation épaule
- ▶ Flexion latérale tronc



GRAND DORSAL

Origines :

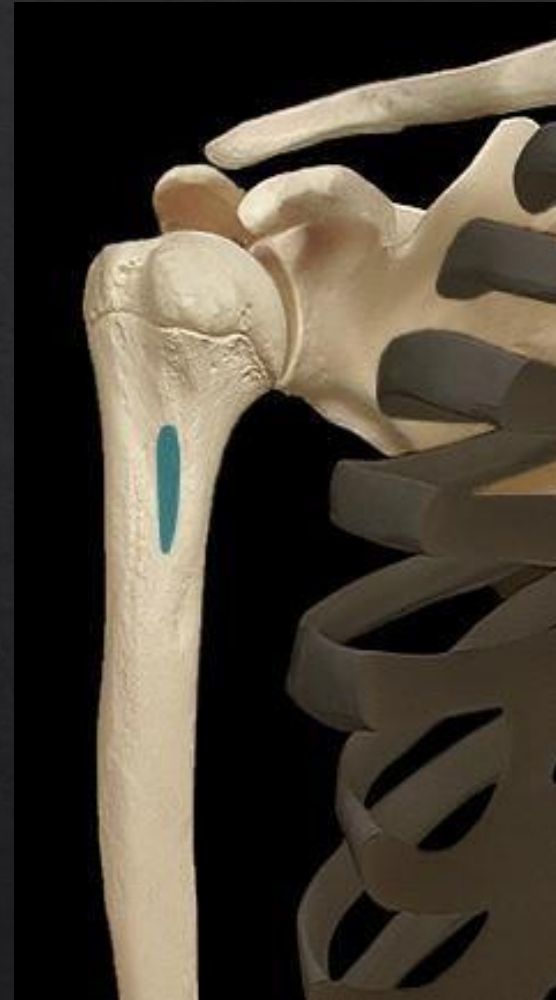- ▶ Apophyses épineuses des vertèbres D7 à L5
- ▶ Épine iliaque
- ▶ Sacrum (crête sacrée)



GRAND DORSAL

Terminaisons :

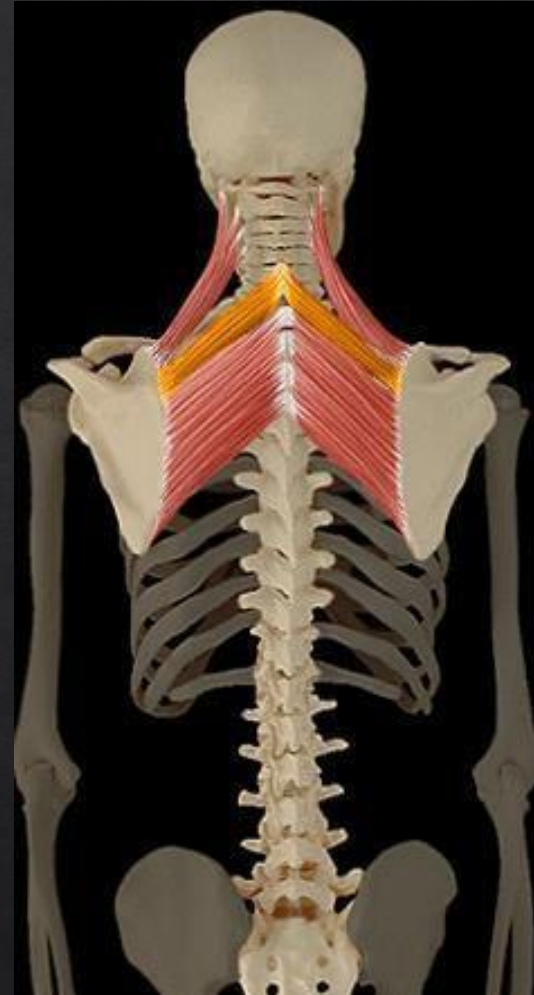
- ▶ Tubercule mineur humérus
(coulisse bicipitale)



PETIT RHOMBOÏDE

Actions motrices:

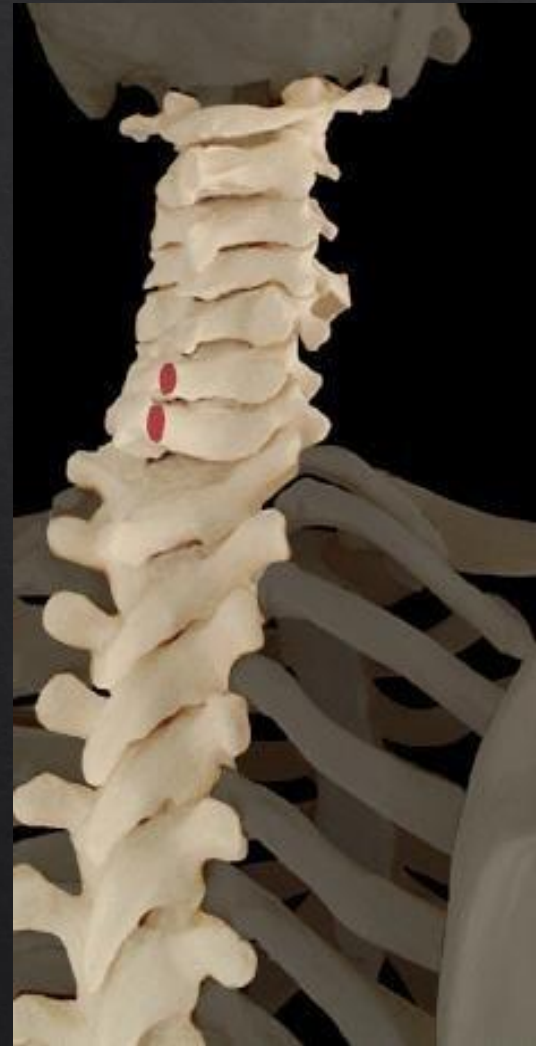- ▶ Adduction scapula



PETIT RHOMBOÏDE

Origines :

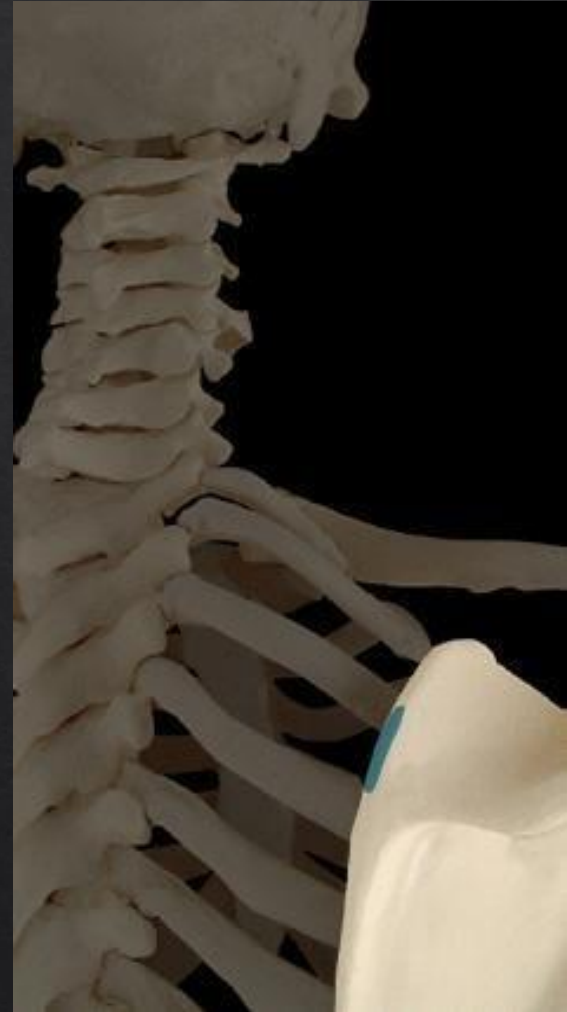- ▶ Apophyse épineuse
vertèbre cervicale C6 et C7



PETIT RHOMBOÏDE

Terminaison :

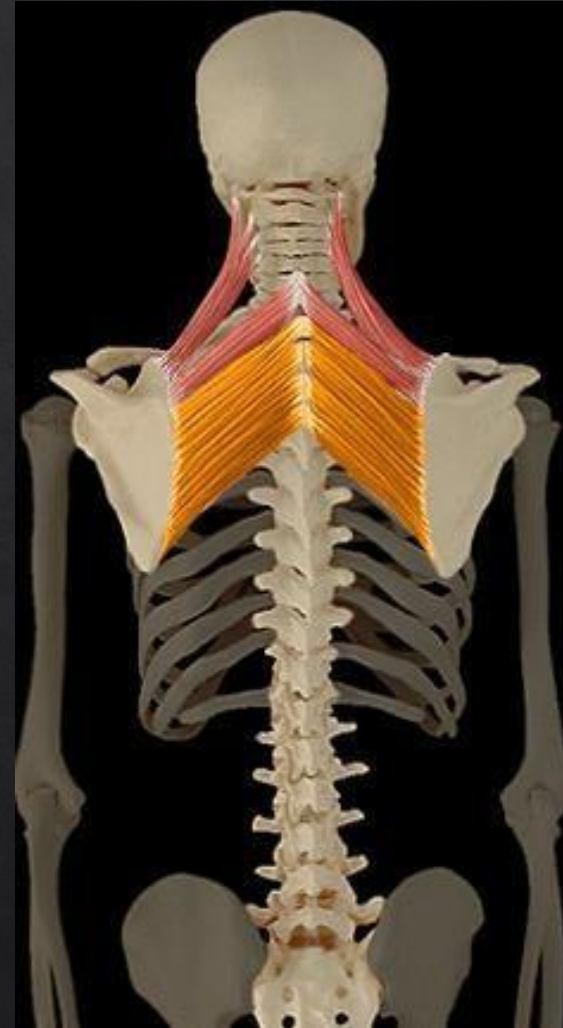
- ▶ Bord médial de la scapula



GRAND RHOMBOÏDE

Actions motrices :

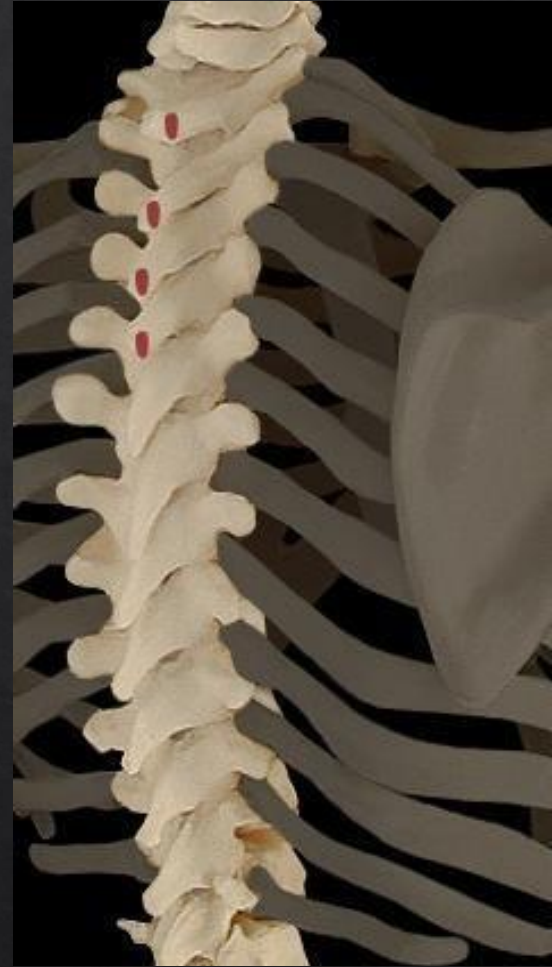- ▶ Élévation scapula
- ▶ Flexion cou



GRAND RHOMBOÏDE

Origines :

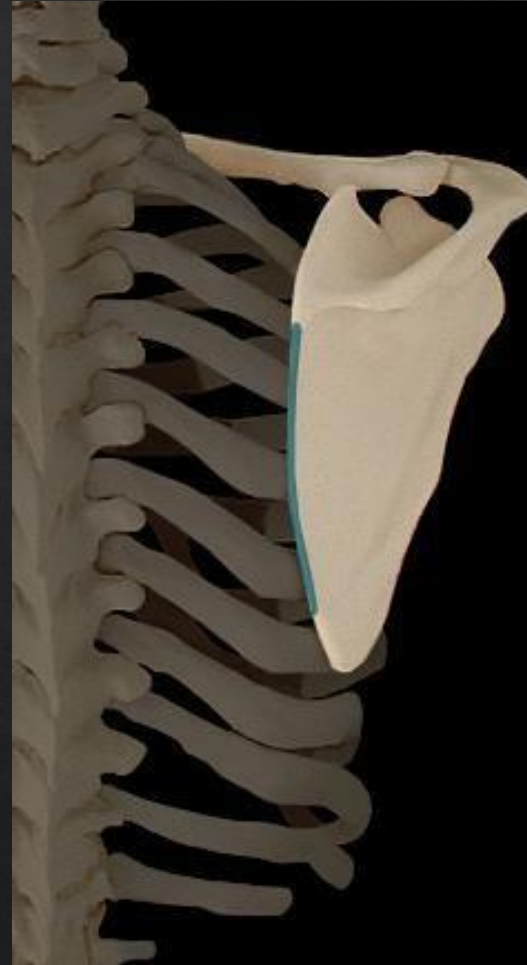- ▶ Vertèbres thoraciques
(Apophyse épineuse vertèbre C7 à D4)



GRAND RHOMBOÏDE

Terminaisons :

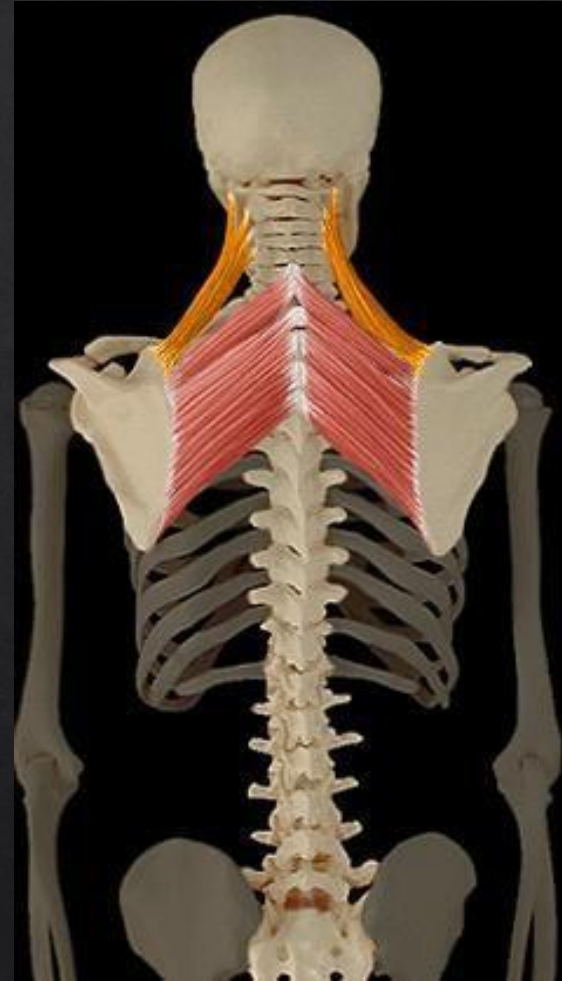
- ▶ Bord médial scapula



ELEVATEUR DE LA SCAPULA

Actions motrices :

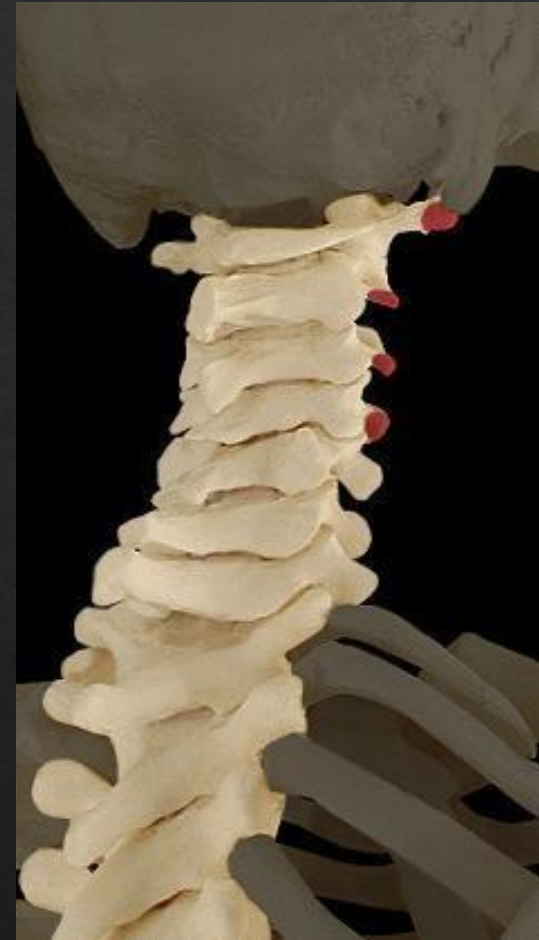- ▶ Élévation scapula
- ▶ Extension ou inclinaison cou



ELEVATEUR DE LA SCAPULA

Origines :

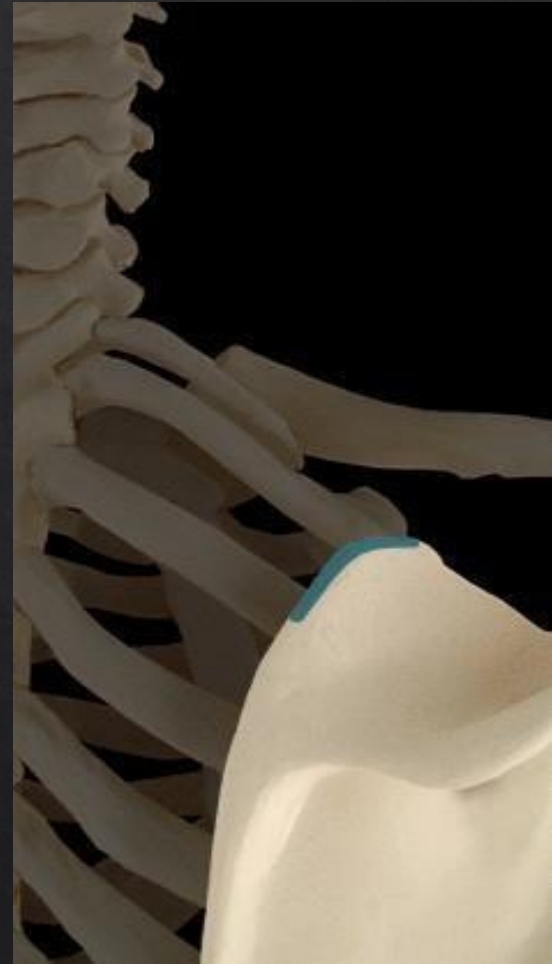- ▶ Vertèbres cervicales C1 à C4



ELEVATEUR DE LA SCAPULA

Terminaisons :

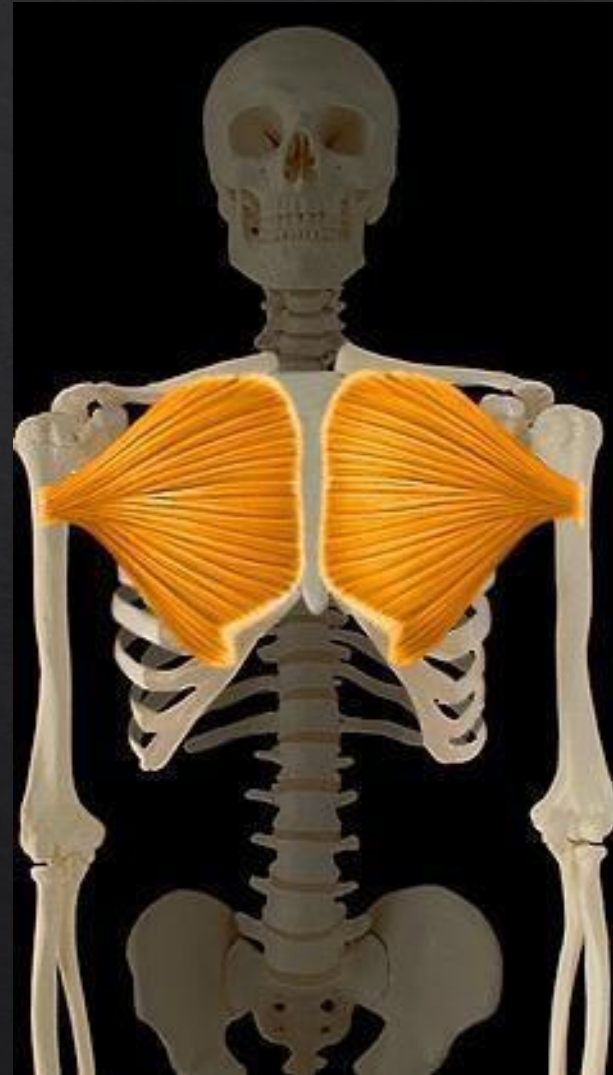- ▶ Bord supérieur scapula



GRAND PECTORAL

Actions motrices :

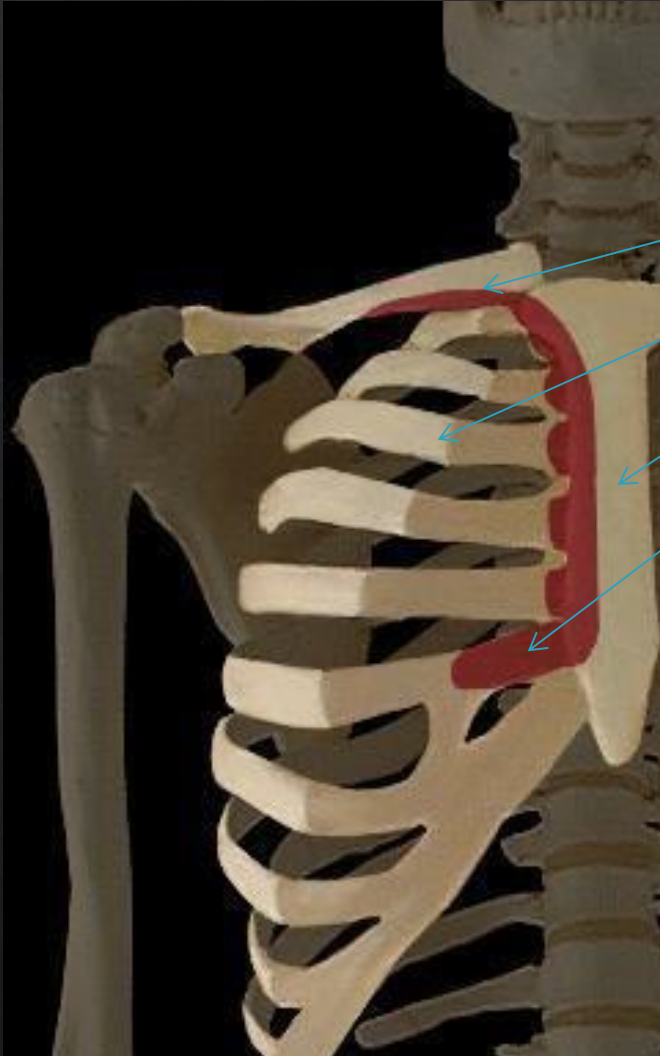
- ▶ Adduction
- ▶ endorotation



GRAND PECTORAL

Origines :

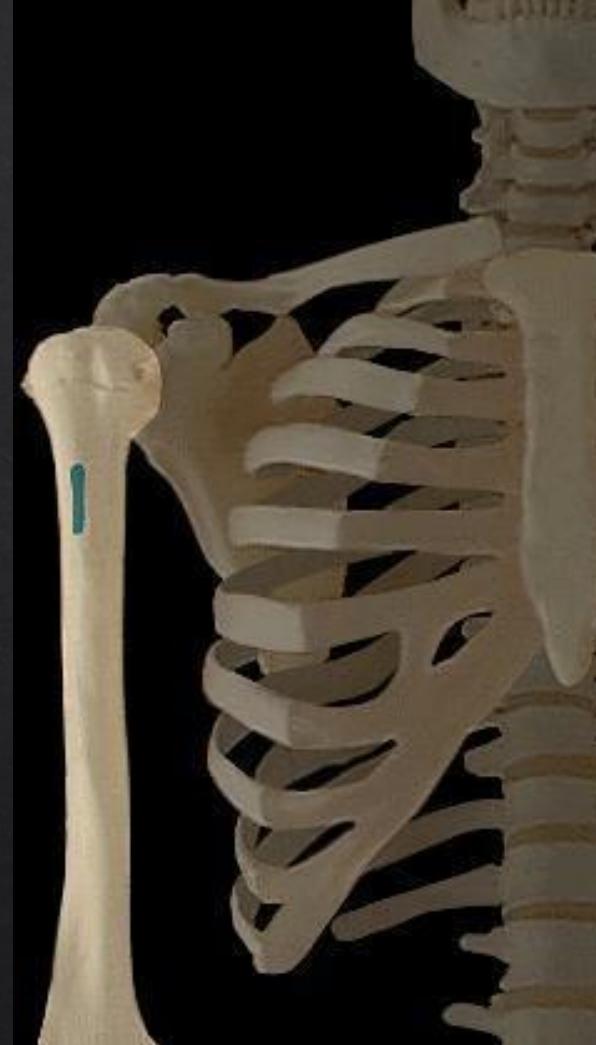- ▶ Moitié médiale clavicule
- ▶ 6 premières cotes
- ▶ Sternum
- ▶ Gaine du droit de l'abdomen



GRAND PECTORAL

Terminaison :

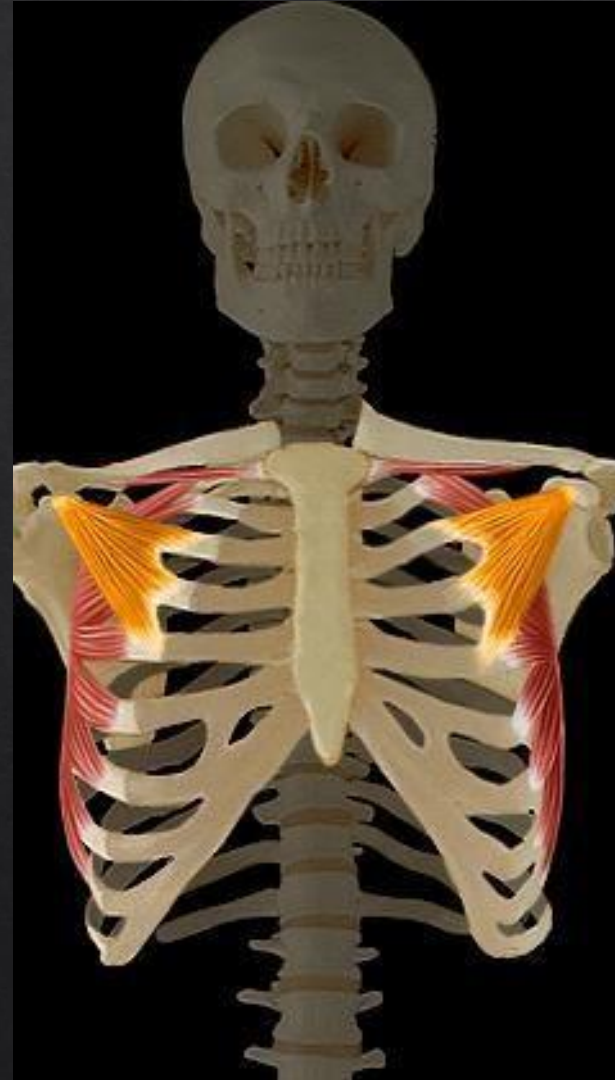- ▶ Crête tubercule majeur de l'humérus



PETIT PECTORAL

ACTION MOTRICE

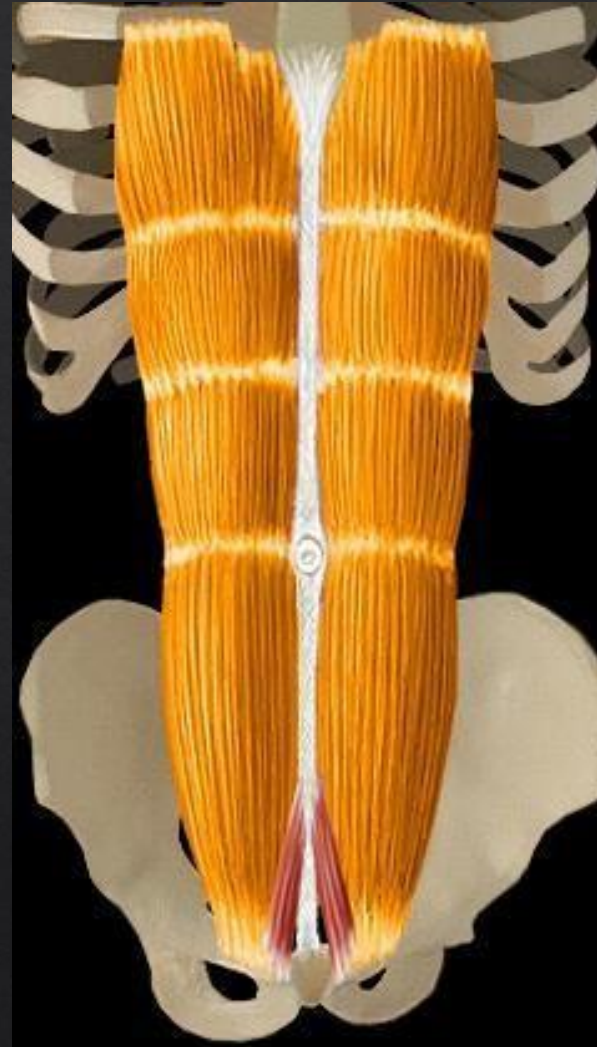
- ▶ ABAISSEMENT SCAPULA
- ▶ INSPIRATION



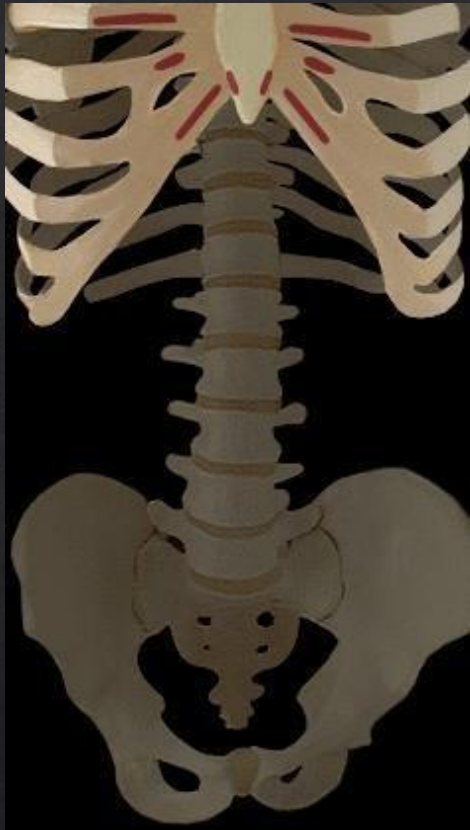DROIT DE L'ABDOMEN

Action motrice :

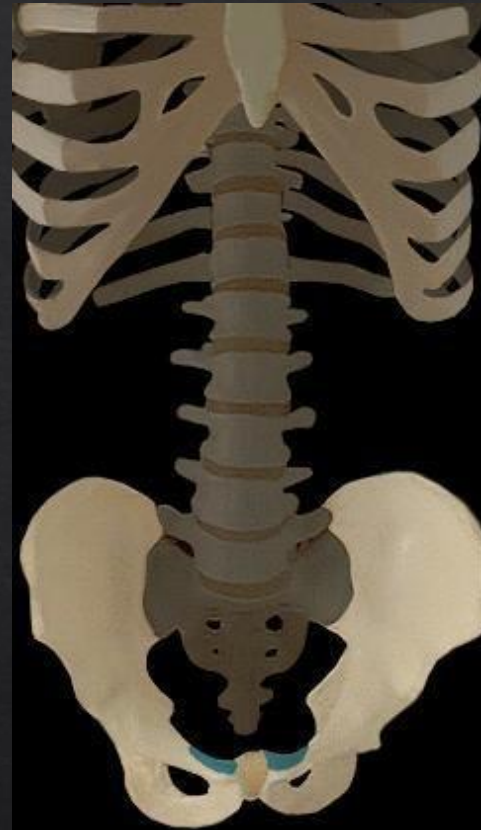- ▶ Flexion colonne vertébrale
- ▶ Expiration



DROIT DE L'ABDOMEN



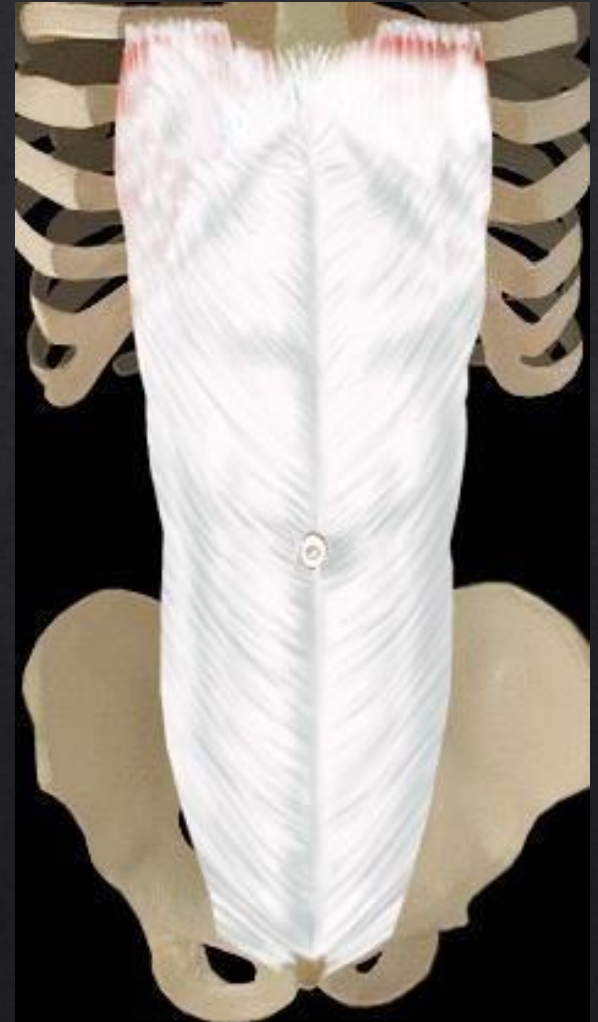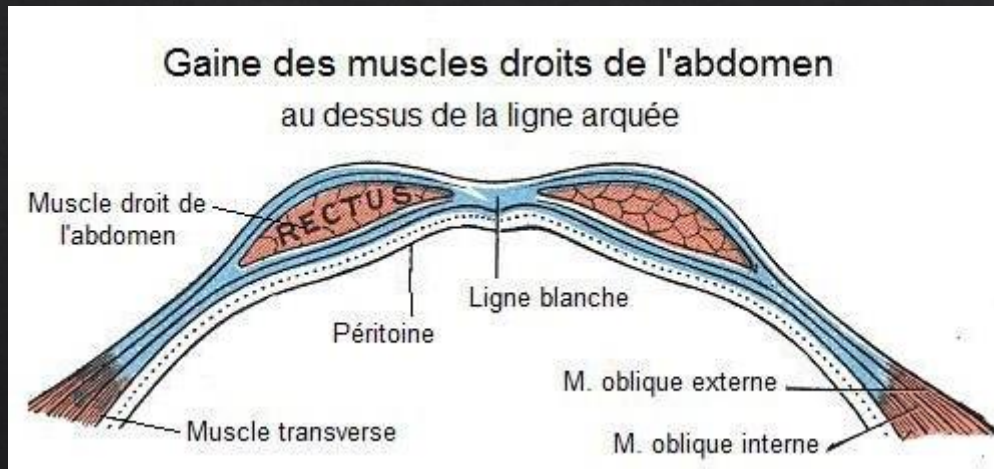
Origine :
5,6,7eme COTES
Processus xiphoïde



Terminaison :
Pubis

DROIT DE L'ABDOMEN

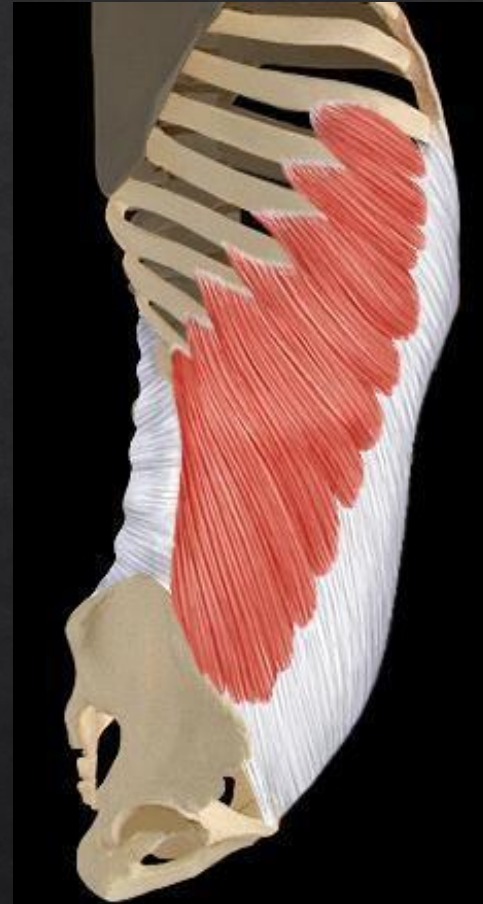► Gaine du muscle



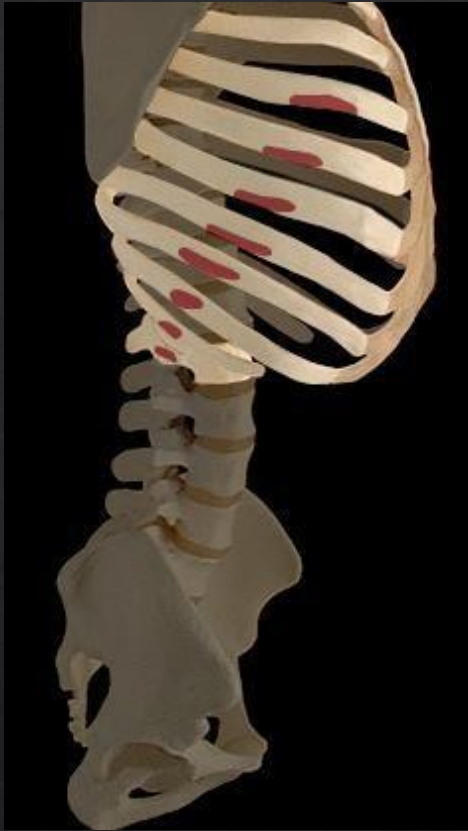OBLIQUE EXTERNE

Action motrice :

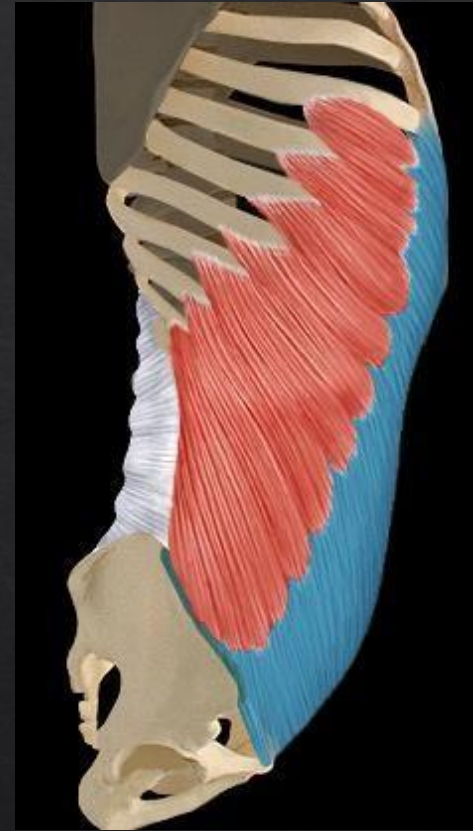- ▶ Flexion colonne lombaire
- ▶ Flexion latérale
- ▶ Expiration



OBLIQUE EXTERNE



Origine :
8 dernières cotes

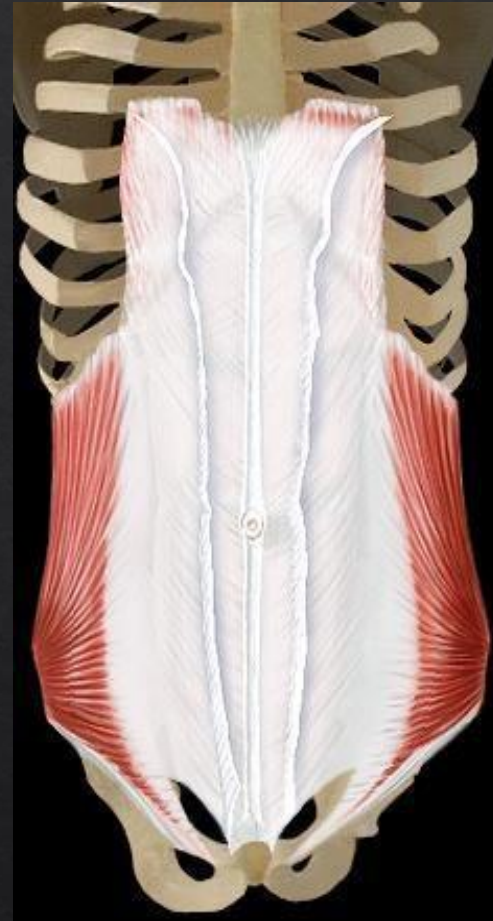


Terminaison :
Ligne blanche
Gaine du droit de l'abdomen

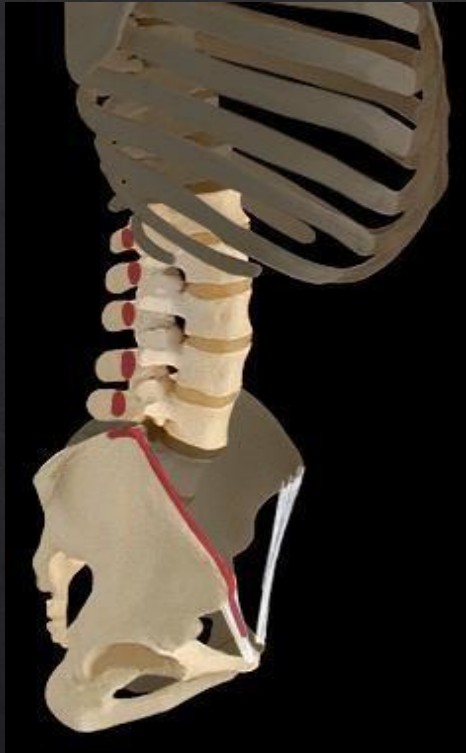OBLIQUE INTERNE

Actions motrices :

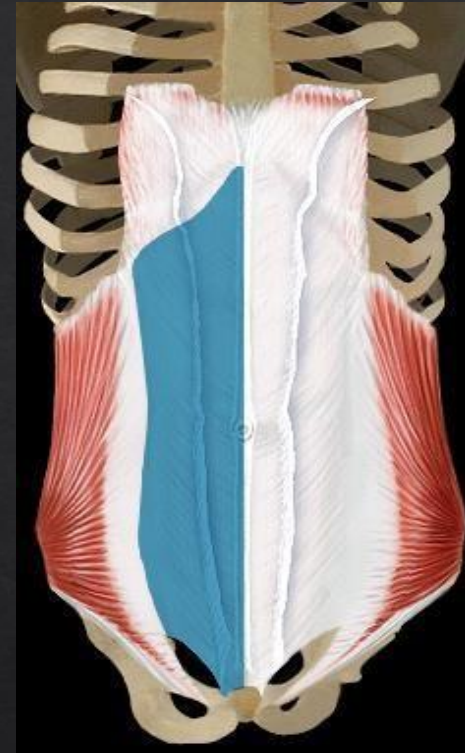
- ▶ Flexion colonne lombaire
- ▶ Flexion latérale
- ▶ Expiration



OBLIQUE INTERNE



Origine : Vertèbres
lombaires Crête iliaque
Ligament inguinal

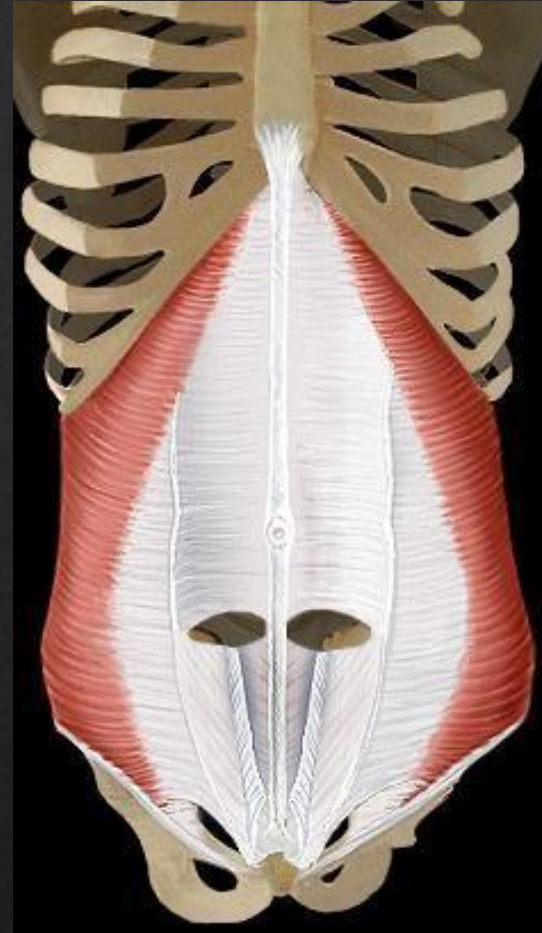


Terminaison :
3 dernières cotes
Gaine du droit de l'abdomen

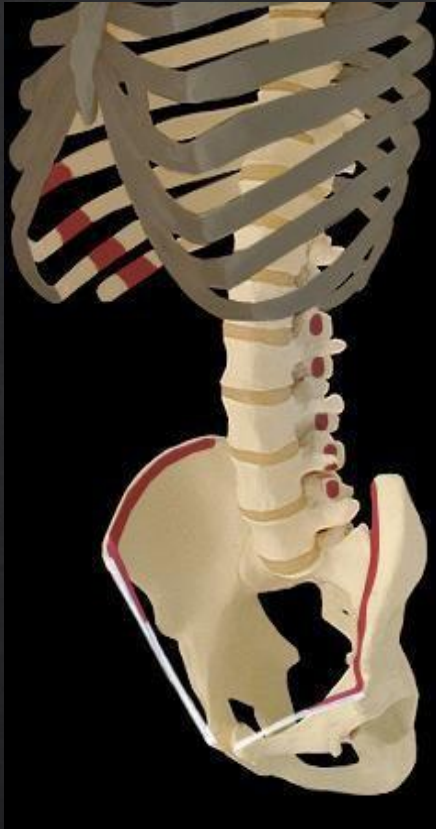
TRANSVERSE

Action motrice :

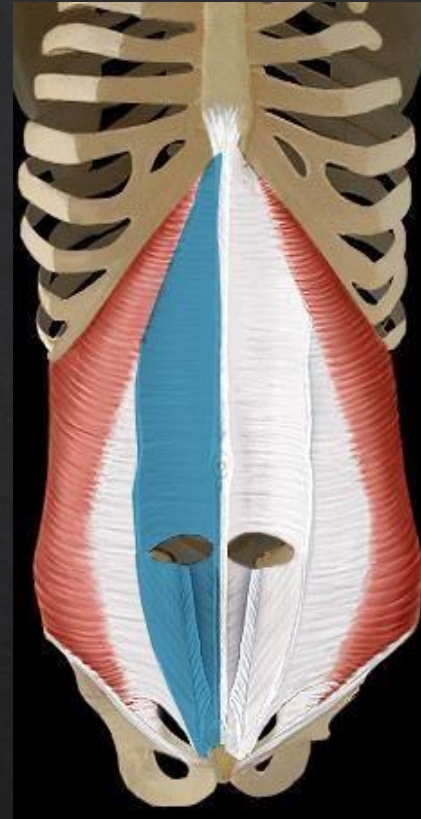
- ▶ Expiration
- ▶ Gainage ventral



TRANSVERSE



Origine : 4 dernières cotes
Vertèbres lombaires
Crête iliaque

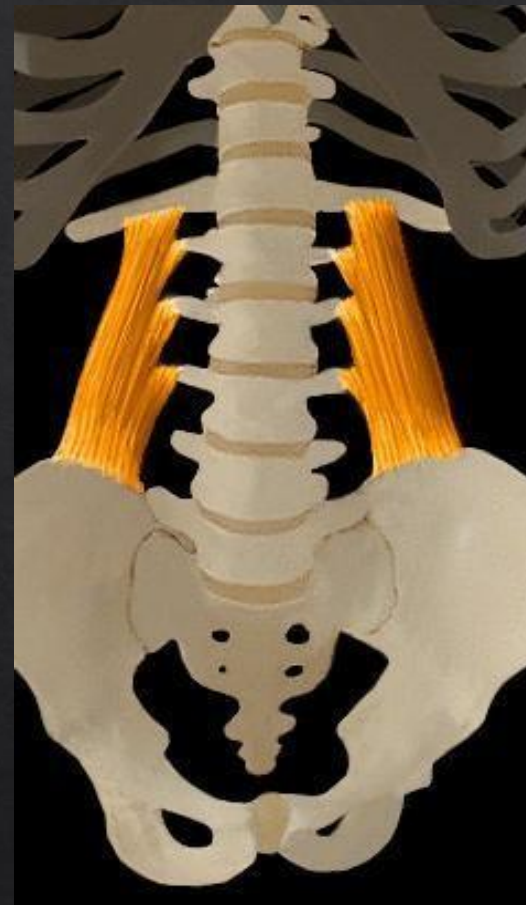


Terminaison :
Ligne blanche
Gaine du droit de l'abdomen

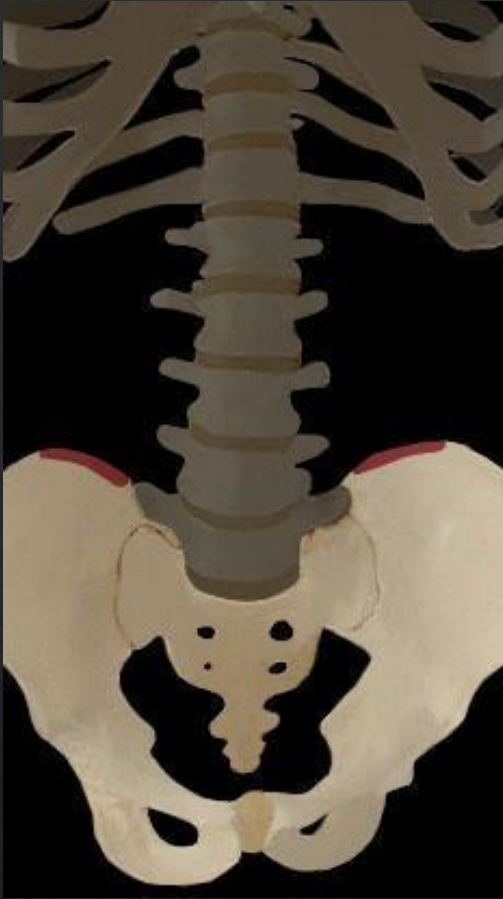CARRE DES LOMBES

Actions motrices :

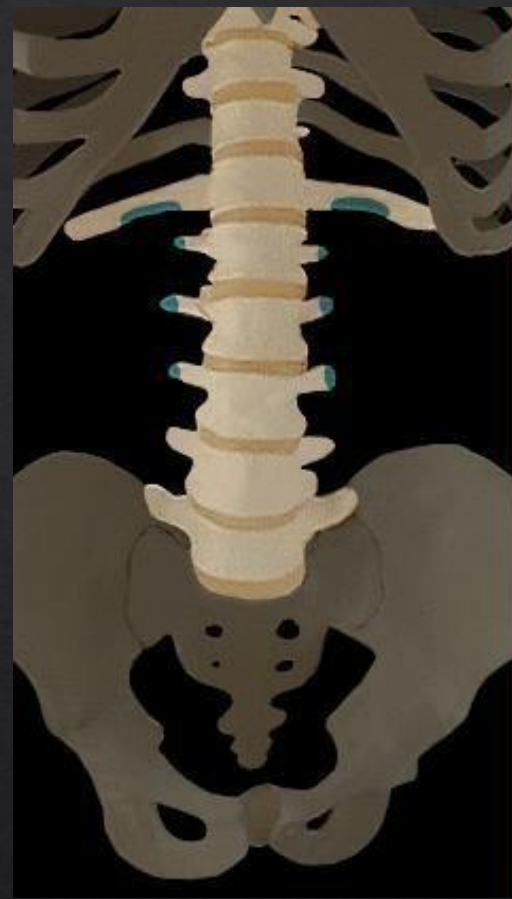- ▶ Inclinaison lombaire
- ▶ Expiration



CARRE DES LOMBES



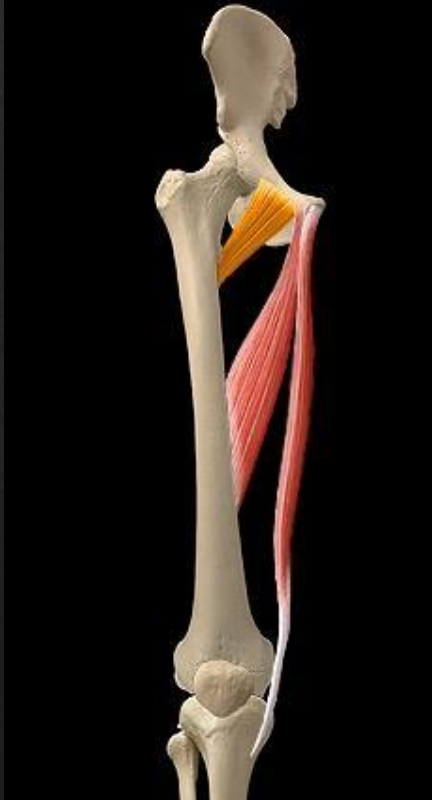Origine :
Creste iliaque



Terminaisons :
Vertèbres lombaires
12eme COTE

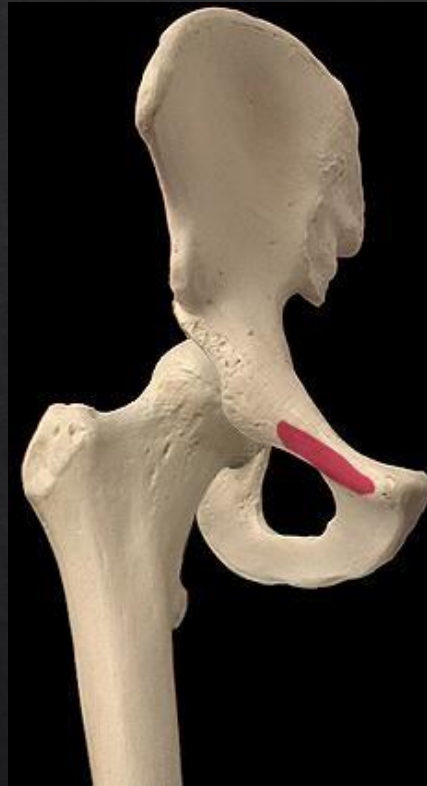PECTINÉ

ACTIONS MOTRICES



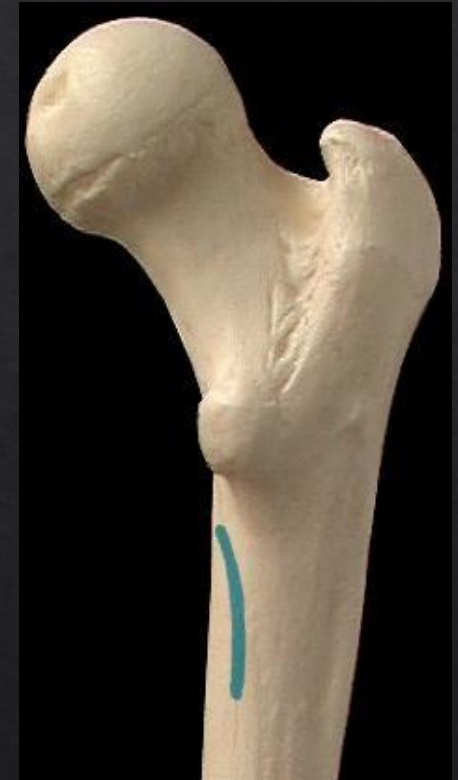1. ADDUCTION HANCHE
2. FLEXION HANCHE
3. EXOROTATION

ORIGINE



TUBERCULE PUBIEN

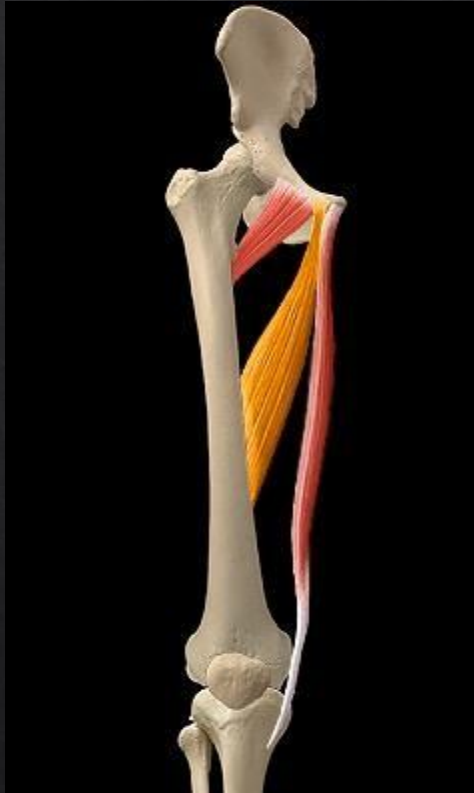
TERMINAISON



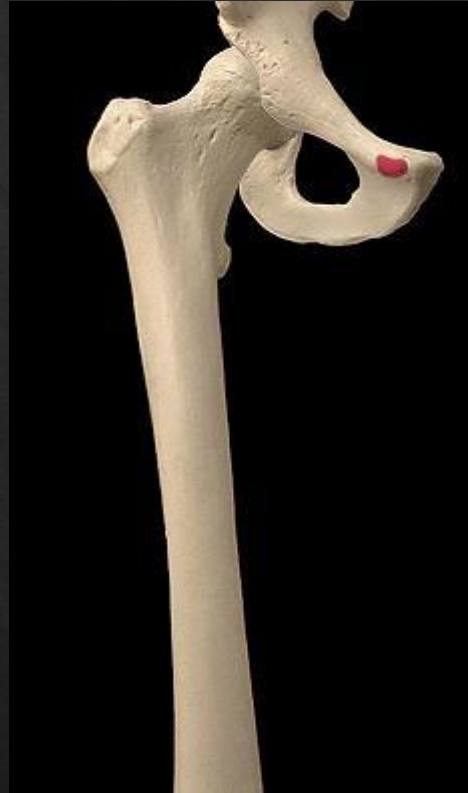LIGNE PECTINÉ

LONG ADDUCTEUR

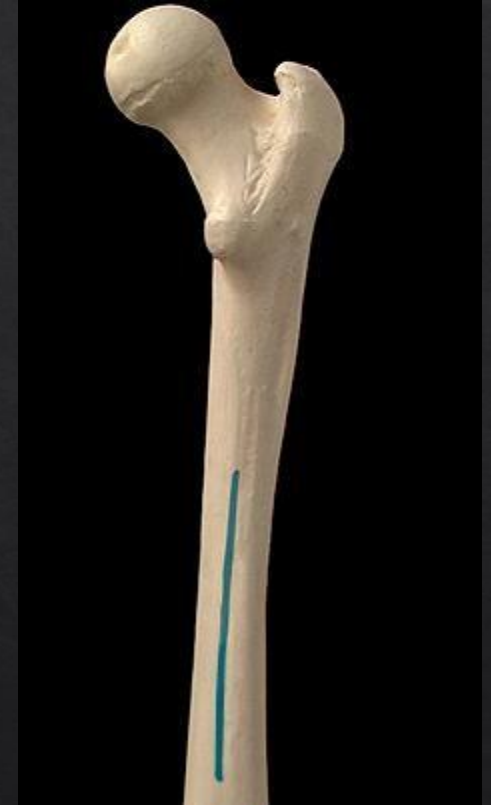ACTIONS MOTRICES



ORIGINE



TERMINAISON



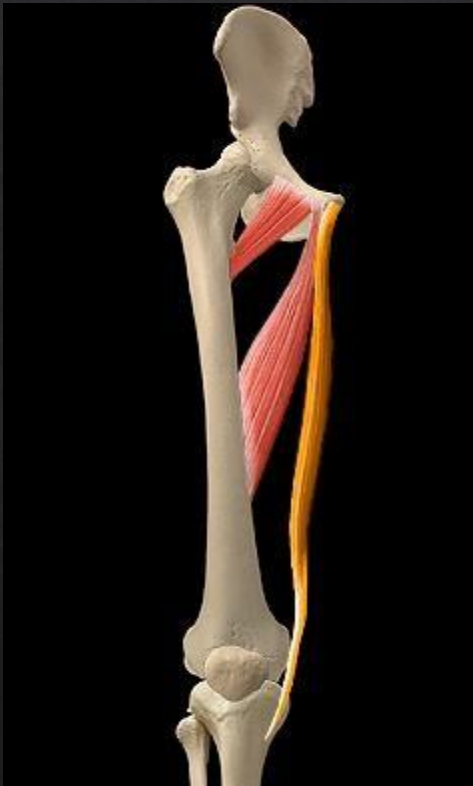1. ADDUCTION HANCHE
2. FLEXION HANCHE
3. EXOROTATION

TUBERCULE PUBIEN

LIGNE APRE

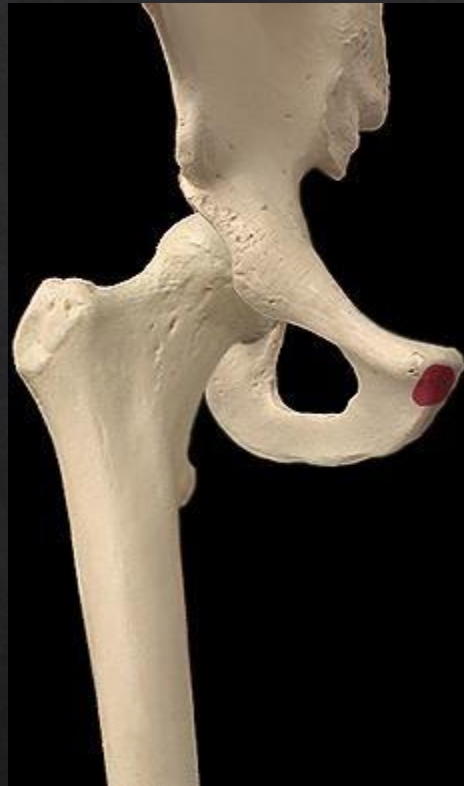GRACILE

ACTIONS MOTRICES



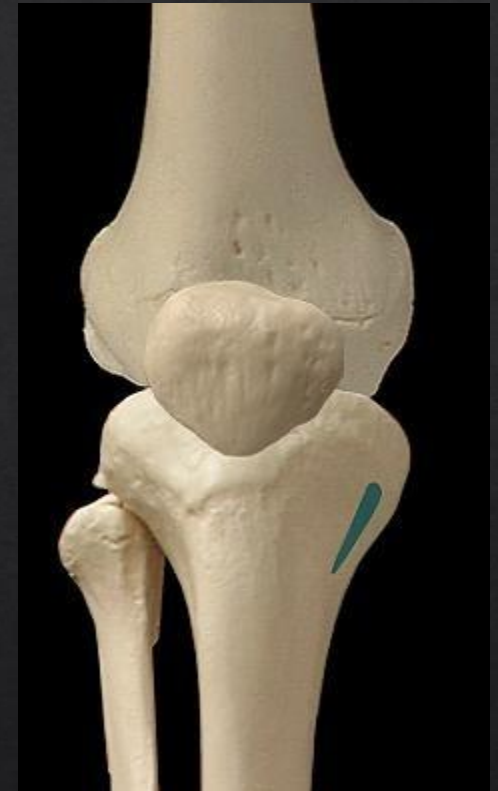1. ADDUCTION HANCHE
2. FLEXION HANCHE
3. ENDOROTAION GENOU
4. FLEXION GENOU

ORIGINE



PUBIS

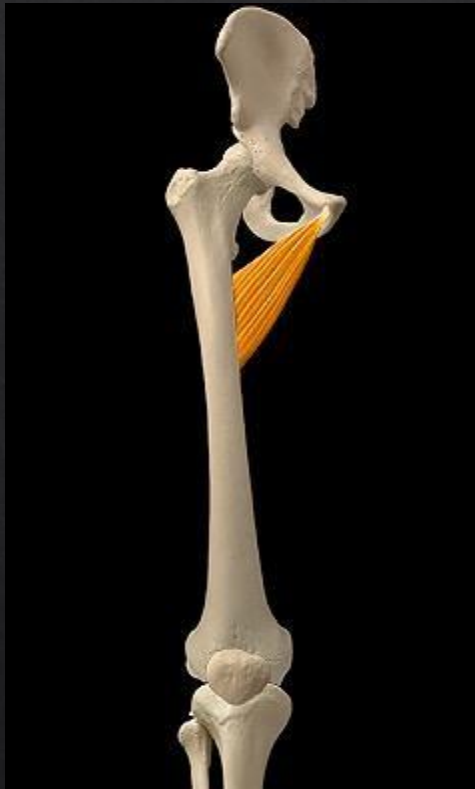TERMINAISON



FACE MEDIALE TIBIA

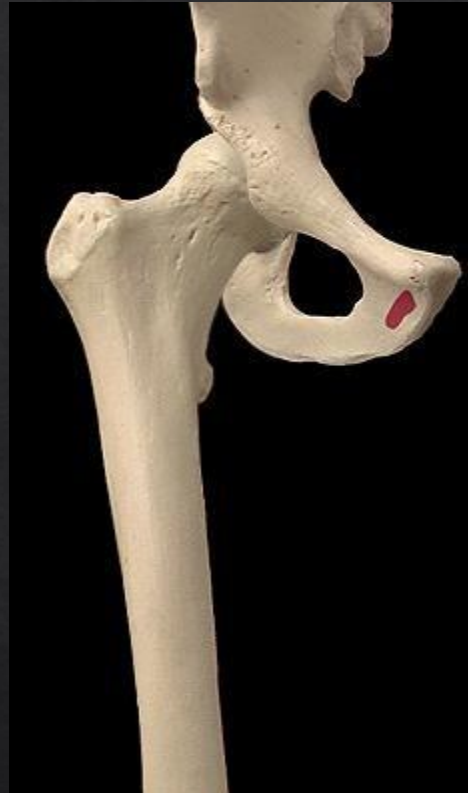COURT ADDUCTEUR

ACTIONS MOTRICES



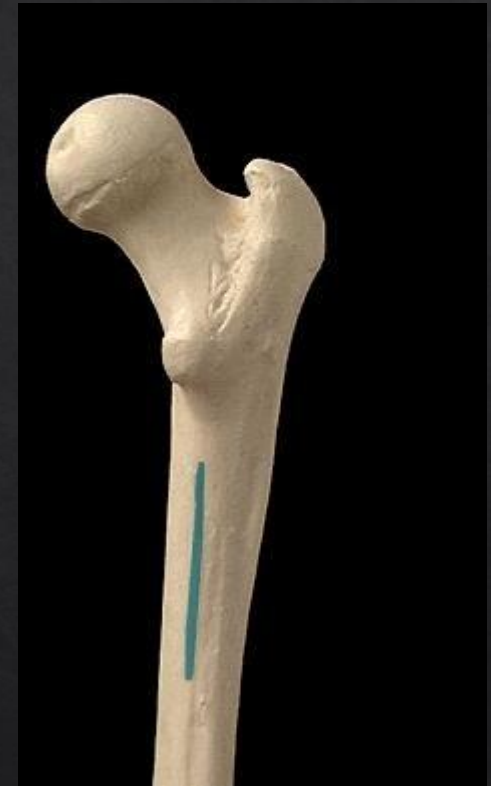
1. ADDUCTION HANCHE
2. FLEXION HANCHE
3. EXOROTAION HANCHE

ORIGINE



PUBIS

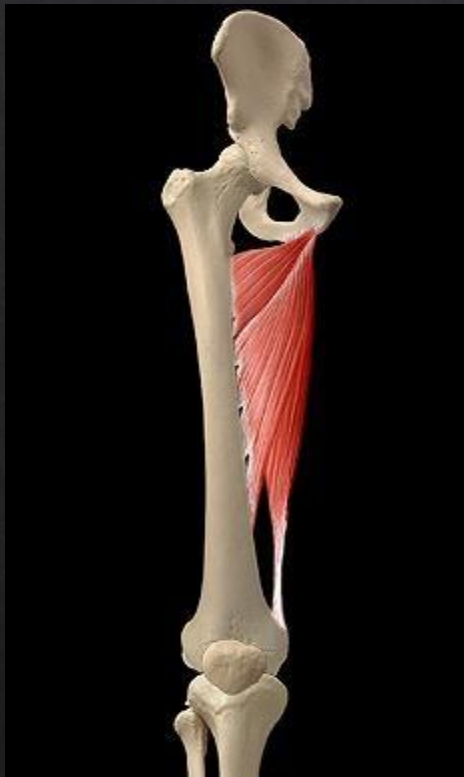TERMINAISON



LIGNE APRE

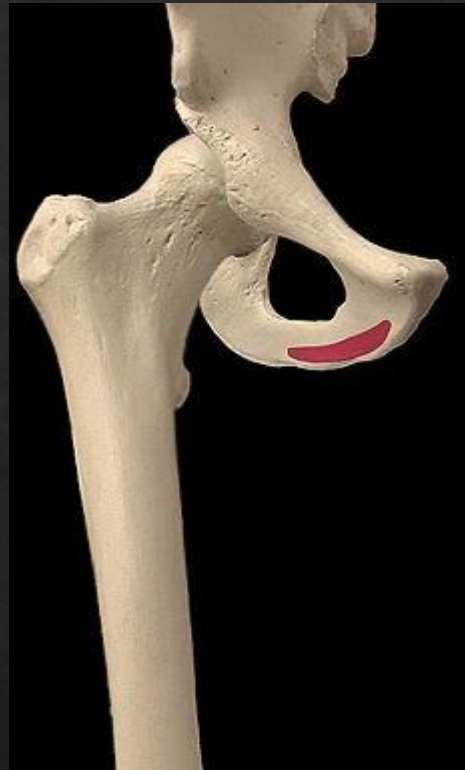GRAND ADDUCTEUR

ACTION MOTRICE



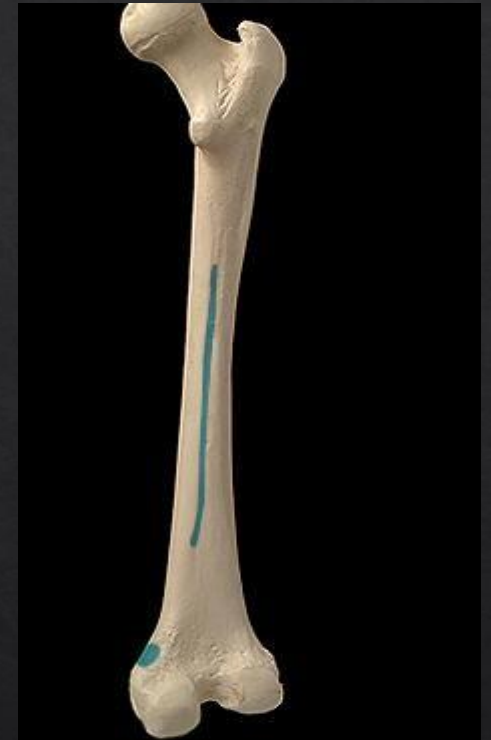ADDITION HANCHE

ORIGINE



TUBEROSITÉ ISCHIATIQUE

TERMINAISON



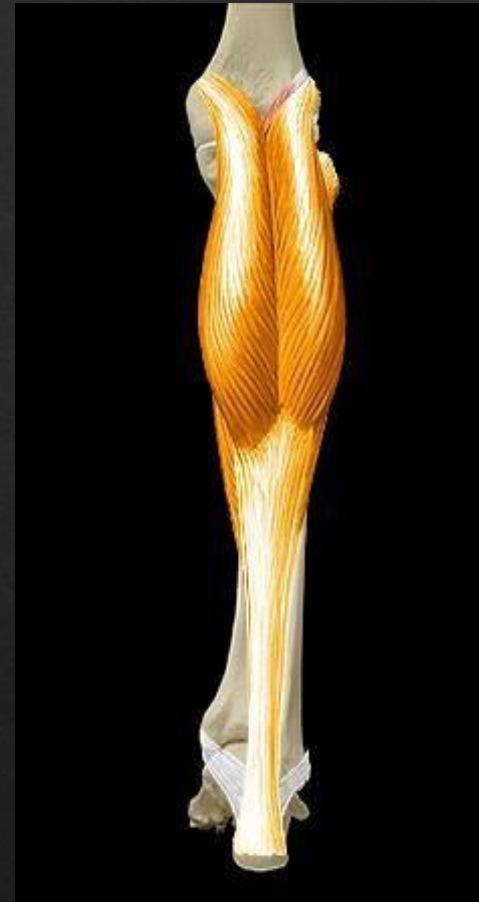1. LIGNE APRE
2. EPICONDYLE
MEDIAL FEMUR

TRICEPS SURAL - les jumeaux

1. Jumeau latéral
2. Jumeau médial

Actions motrices :

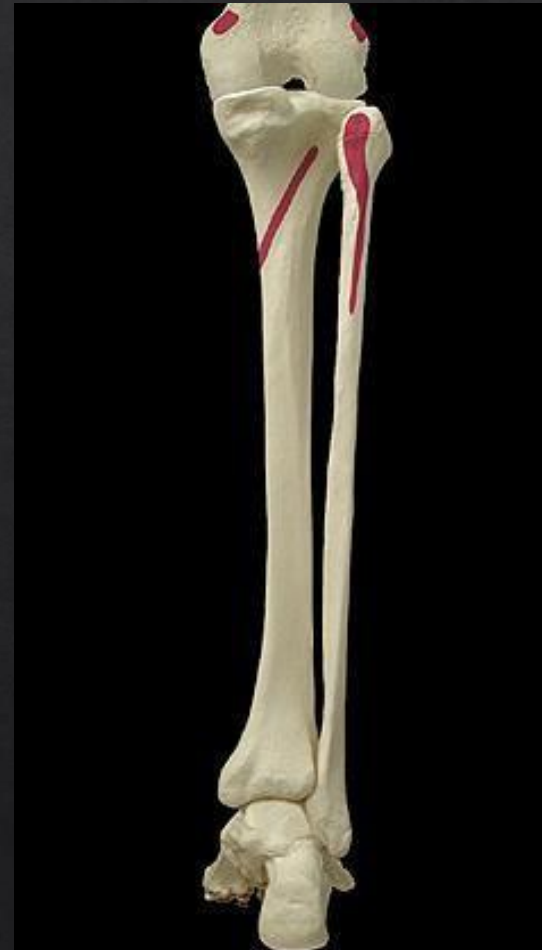- ▶ Supination
- ▶ Flexion plantaire
- ▶ Flexion genoux
- ▶ Extension cheville



TRICEPS SURAL - les jumeaux

Origines :

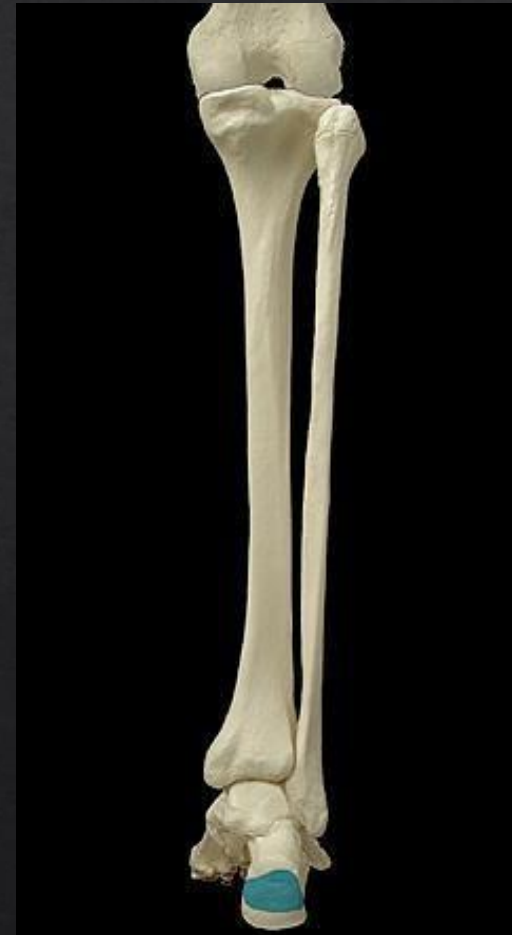- ▶ Condyle fémur



TRICEPS SURAL - les jumeaux

Terminaisons :

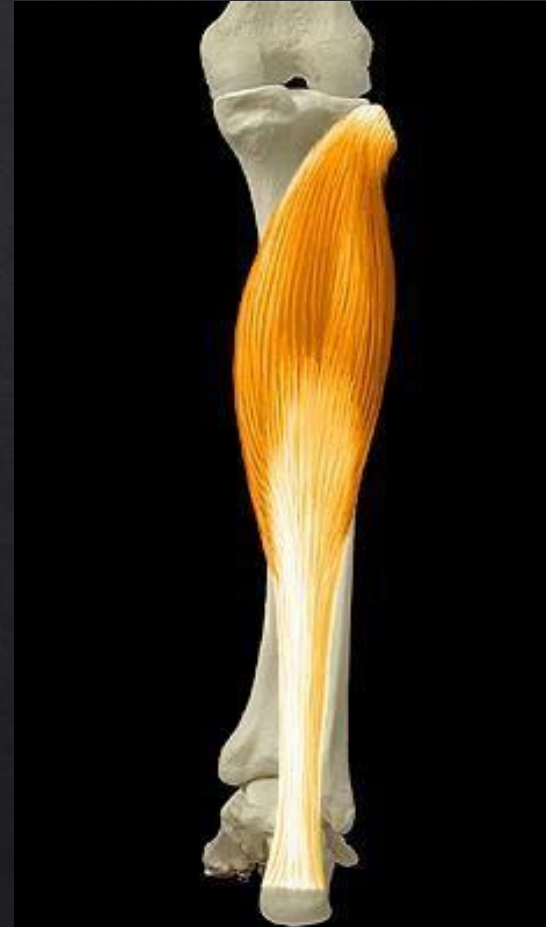- ▶ Tubérosité calcaneus, face postérieure du calcanéum



TRICEPS SURAL - LE SOLEAIRE

Actions motrices :

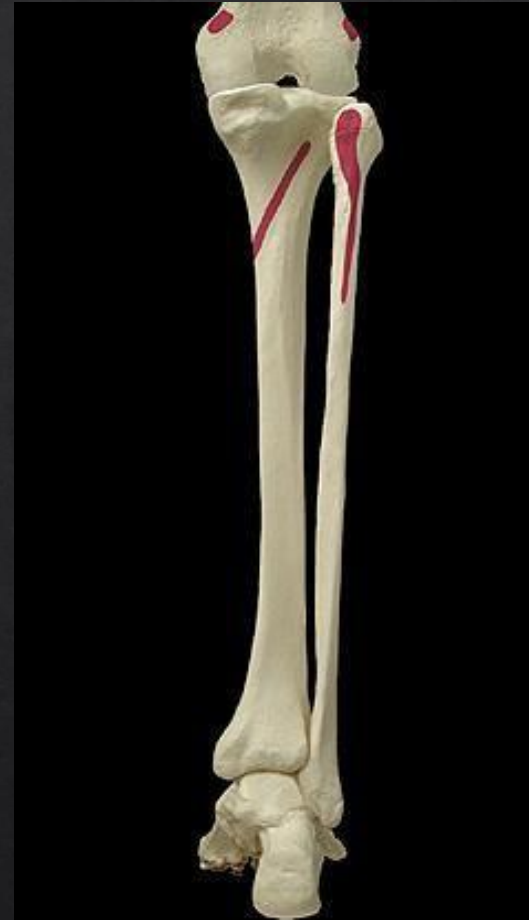- ▶ Supination
- ▶ Flexion plantaire
- ▶ Extension cheville



SOLEAIRE

Origines :

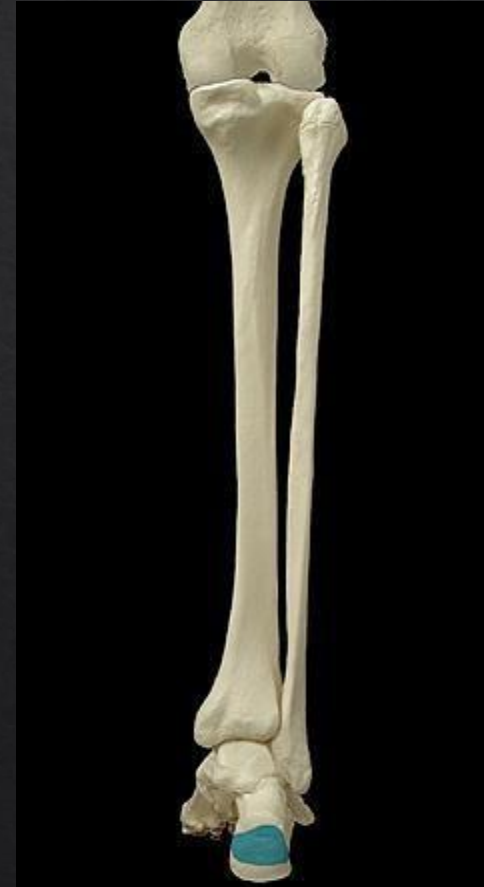- ▶ Face postérieure tibia et péroné



SOLEAIRE

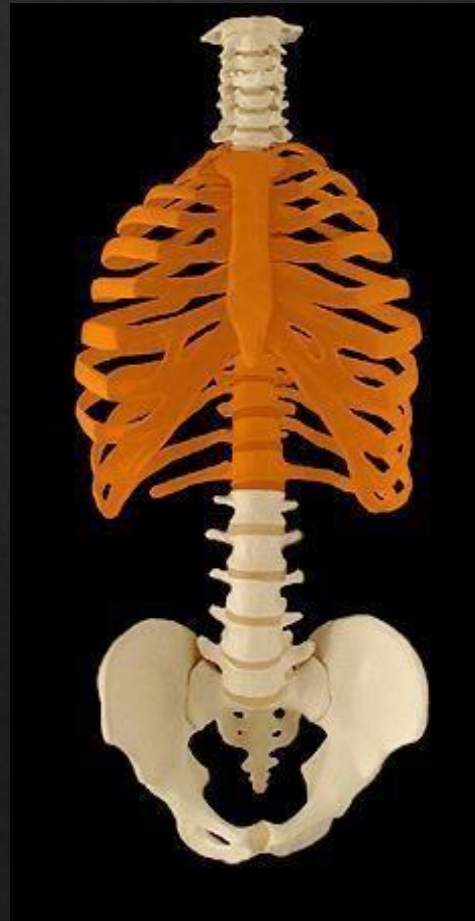Terminaisons :

- ▶ Tubérosité calcaneus, face postérieure du calcanéum

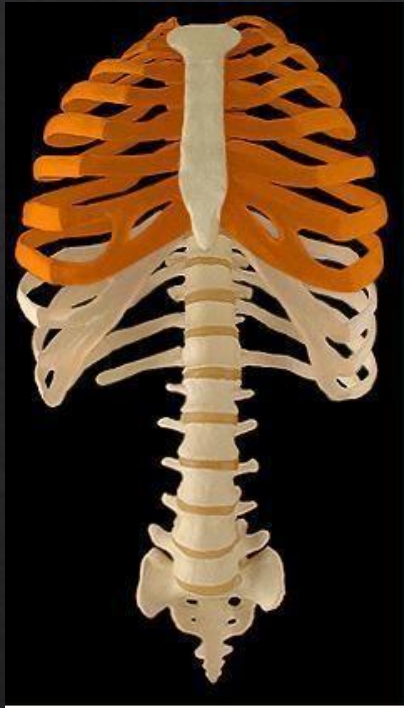

ANATOMIE DU DEVELOPPE COUCHE

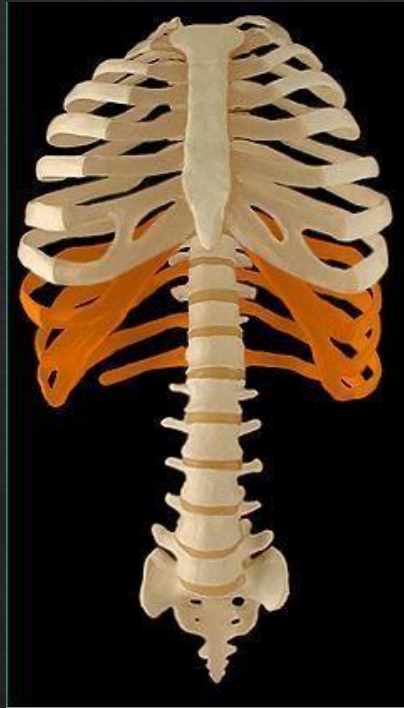CAGE THORACIQUE



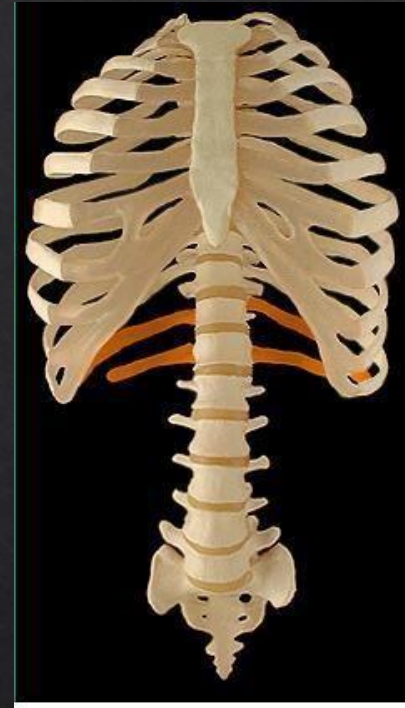
CÔTES



7 PAIRES DE VRAIES
CÔTES

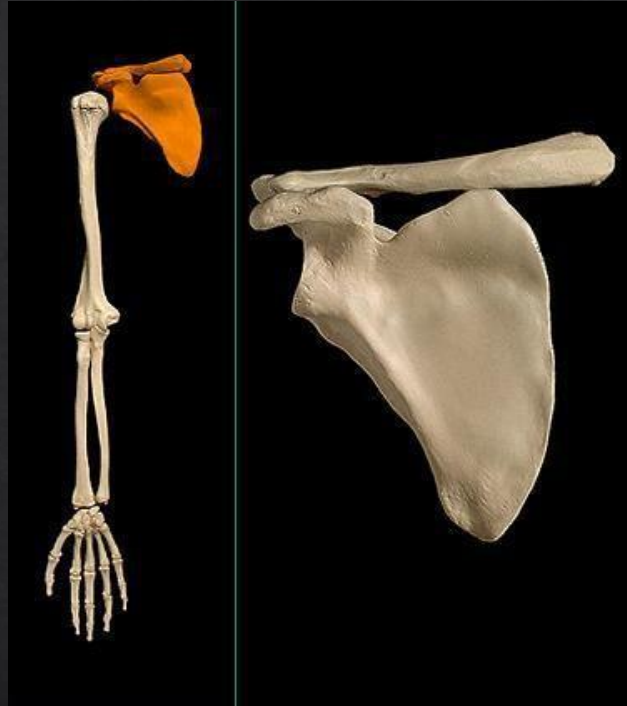


3 PAIRES DE FAUSSES
CÔTES

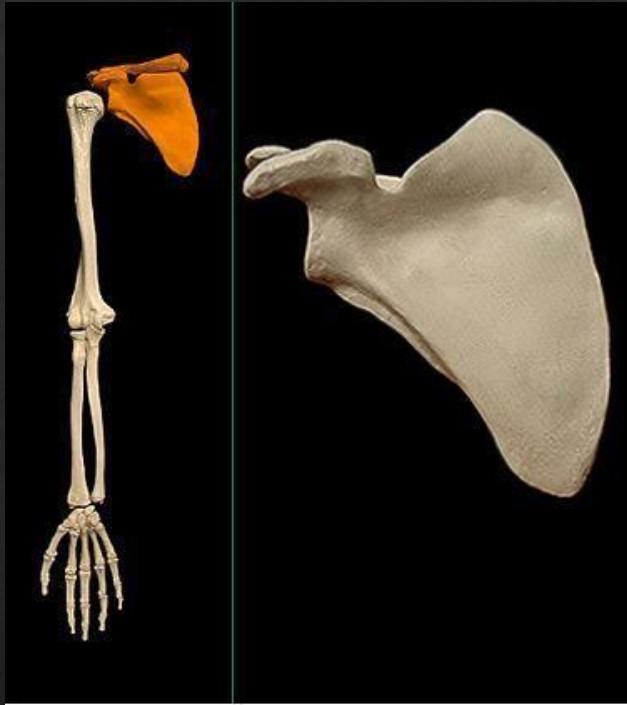


2 PAIRES DE CÔTES
FLOTTANTES

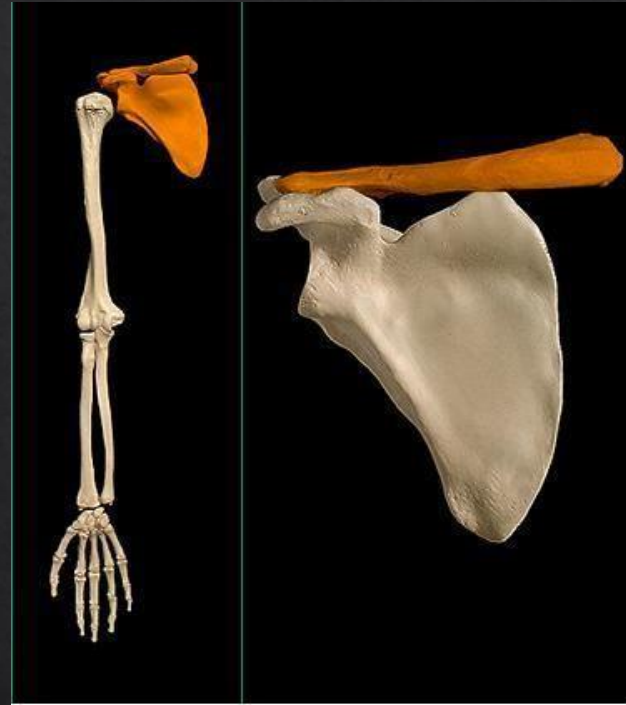
EPAULE



SCAPULA ET CLAVICULE



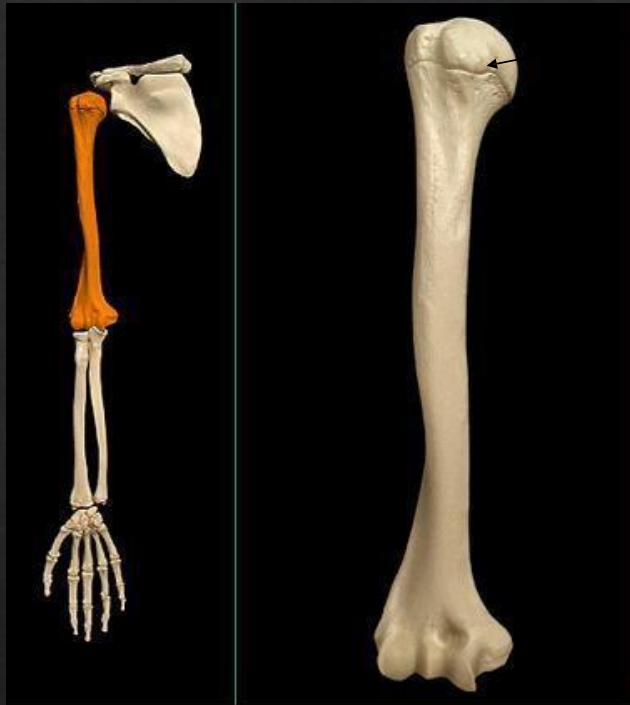
SCAPULA (OMOPLATE)



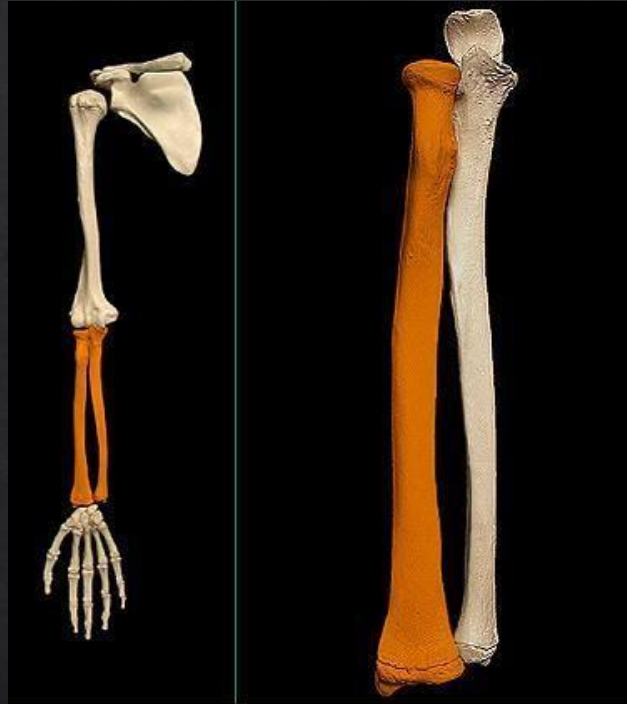
CLAVICULE

HUMERUS

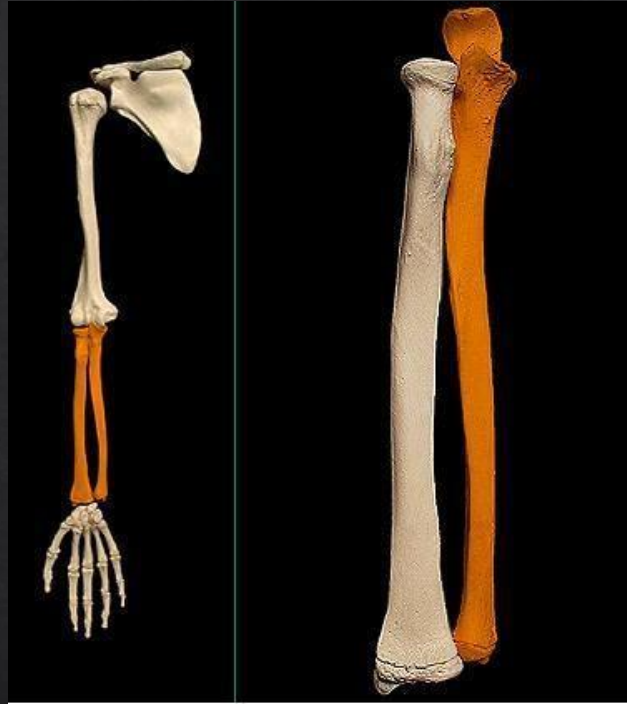TÊTE DE L'HUMERUS



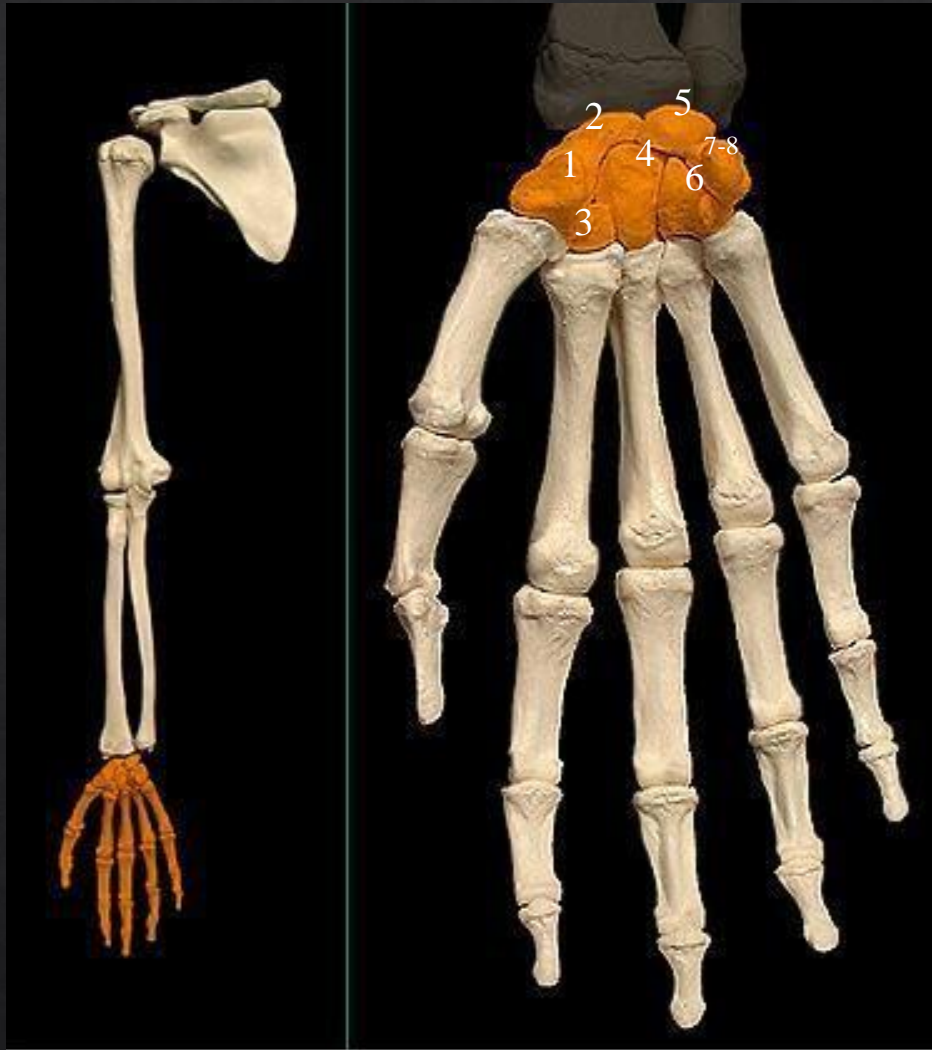
RADIUS



ULNA (CUBITUS)

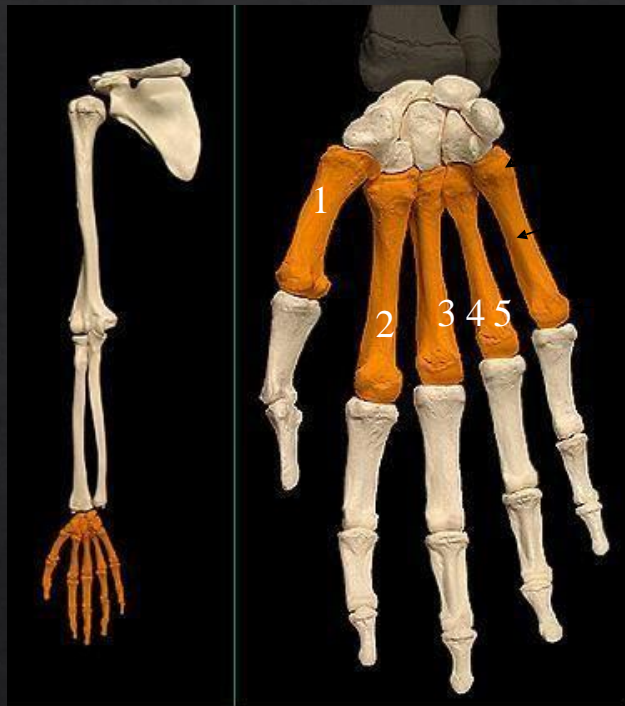

CARPE



- 1 TRAPÈZE
- 2 SCAPHOIDE
- 3 TRAPÈZOIDE
- 4 CAPITATUM
- 5 LUNATUM
- 6 HAMATUM
- 7 PISIFORME
- 8 PYRAMIDAL

METACARPE



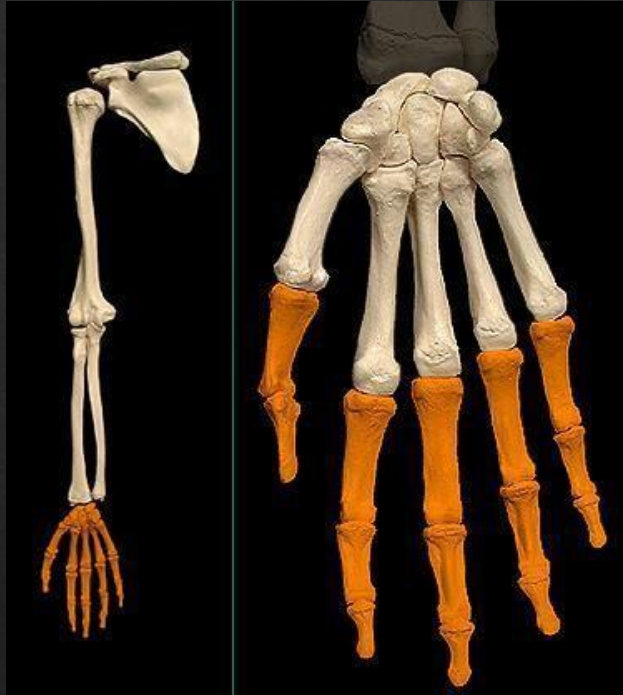BASE

CORPS

TETE

- 1 OS METACARPIENS I
- 2 OS METACARPIENS II
- 3 OS METACARPIENS III
- 4 OS METACARPIENS IV
- 5 OS METACARPIENS V

PHALANGES

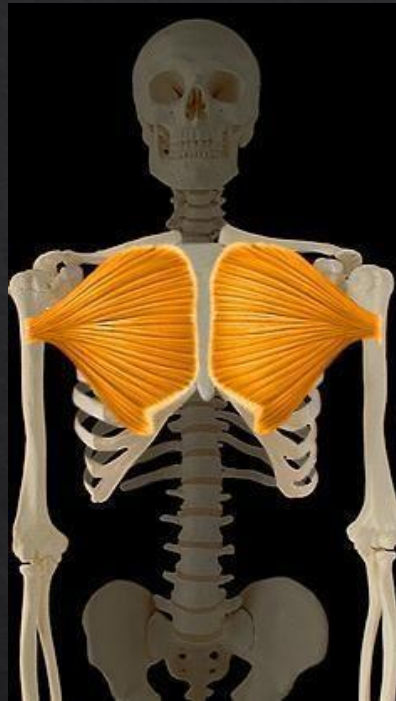

PHALANGE
PROXIMALE

PHALANGE
MOYENNE

PHALANGE
DISTALE

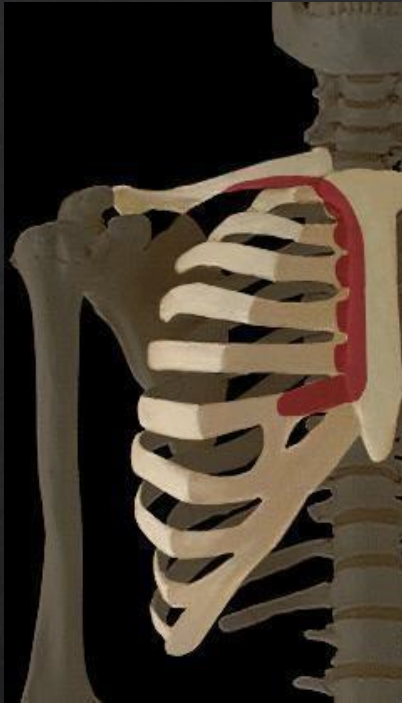GRAND PECTORAL



ADDUCTION / ENDOROTATION

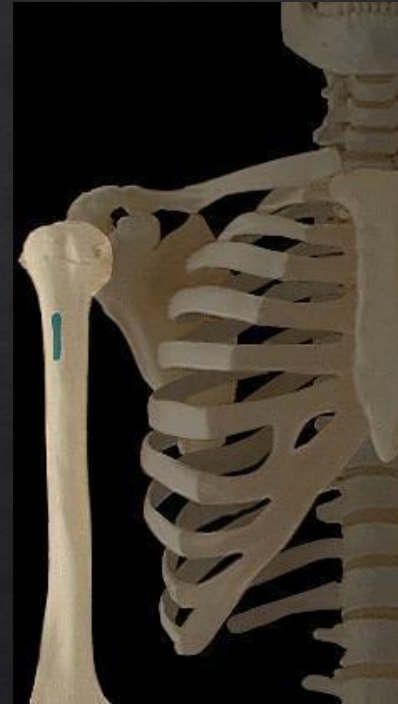GRAND PECTORAL

ORIGINES



- moitié médiale clavicule
- 6 premières cotes
- sternum
- gaine du droit de l'abdomen

TERMINAISON

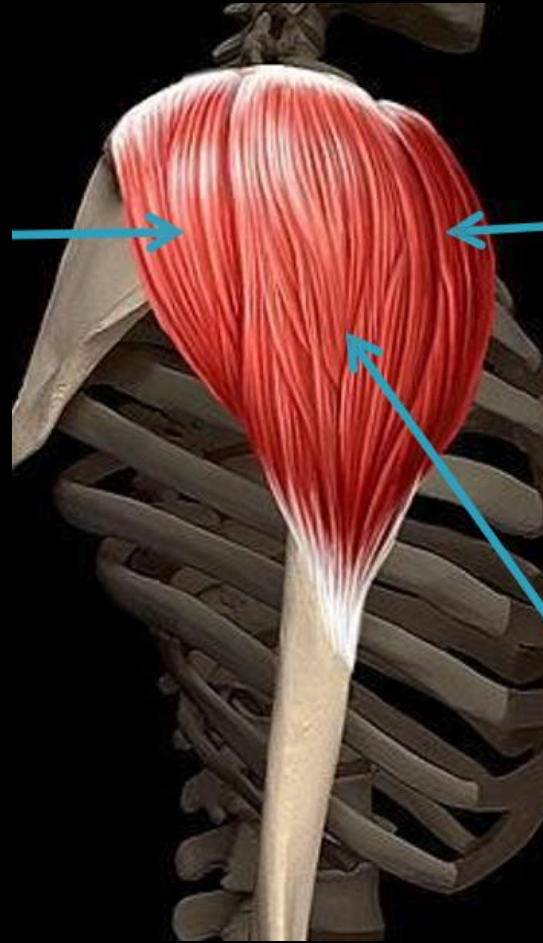


- Crête tubercule majeur de l'humerus

DELTOIDE

DELTOIDE
POSTERIEUR

ABDUCTION
RETROPULSION



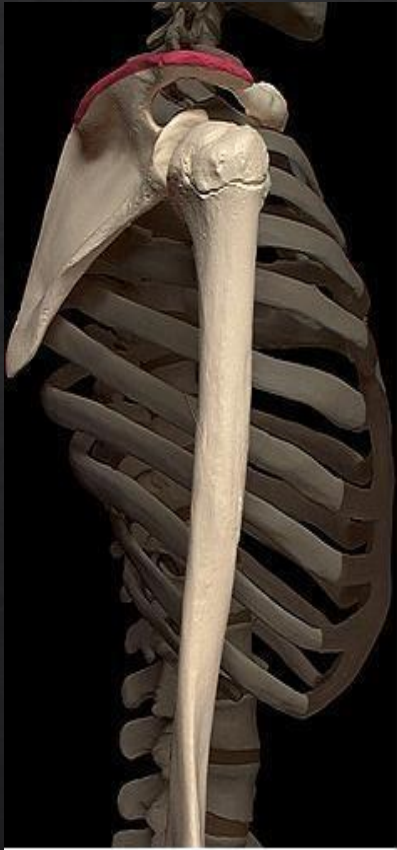DELTOIDE
ANTERIEUR

ABDUCTION
ANTEPULSION

DELTOIDE MOYEN

ABDUCTION

ORIGINES DELTOIDE

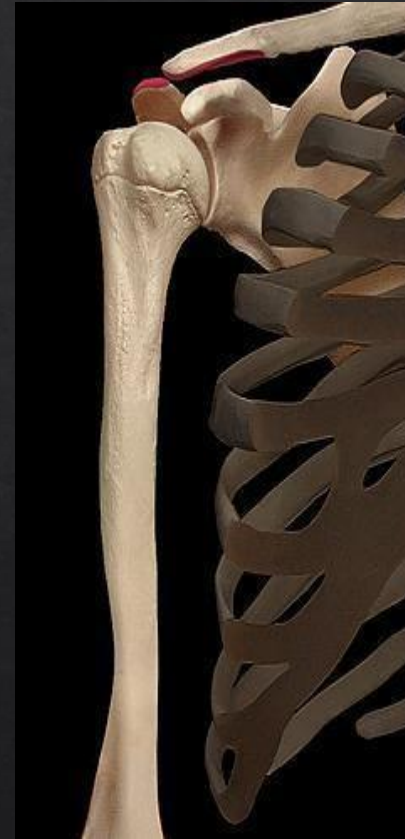

ORIGINE
DELTOIDE
ANTERIEUR
CLAVICULE

DELTOIDE MOYEN
ACROMION

DELTOIDE
POSTERIEUR

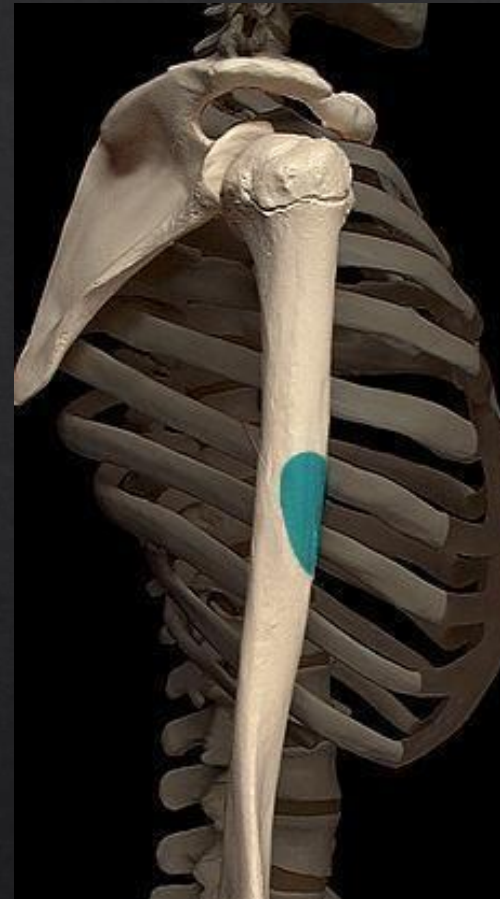EPINE DE LA
SCAPULA



TERMINAISON DELTOIDE

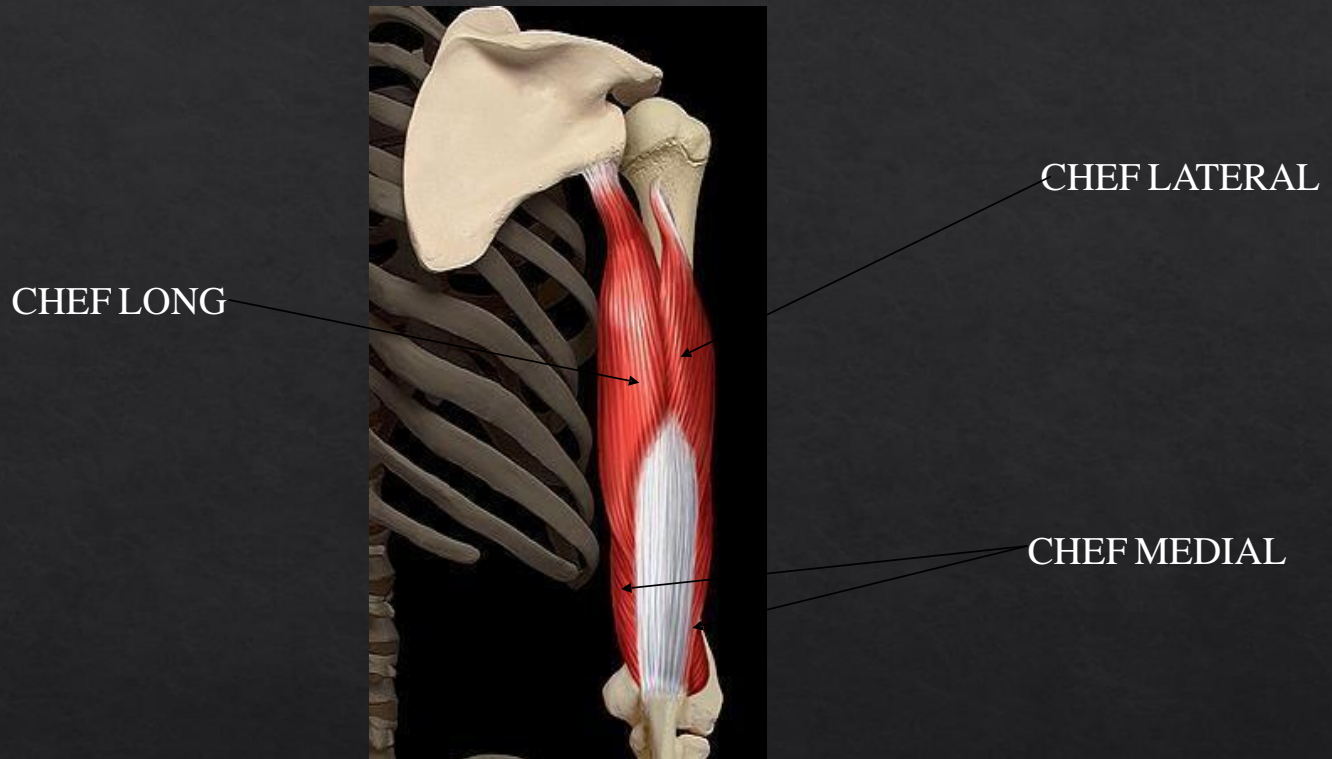
TERMINAISON

Tubérosité deltoïdienne de l'humerus



TRICEPS BRACHIAL

EXTENSION DU COUDE



TRICEPS BRACHIAL

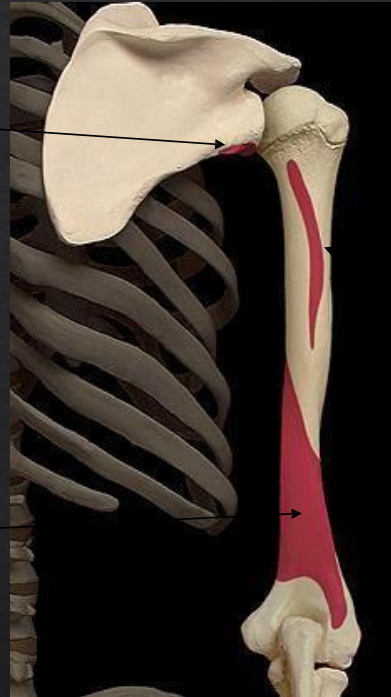ORIGINE TRICEPS BRACHIAL

CHEF LONG

Tubercule
infraglenoïdale de la
scapula.

CHEF MEDIAL

Moitié distale de
l'humerus.

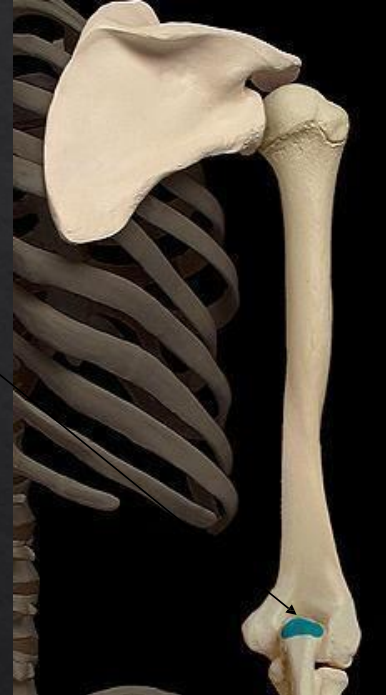

CHEF LATERAL

Moitié mediale de
l'humerus.

TERMINAISON TRICEPS BRACHIAL

Olécrane de l'ulna

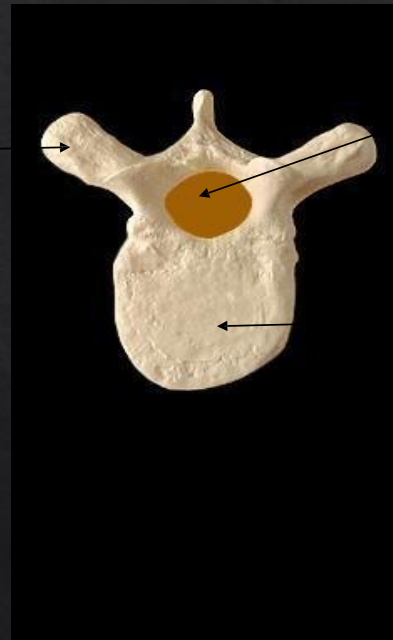

ANATOMIE DU SQUAT

VERTÈBRES

PROCESSUS
EPINEUX

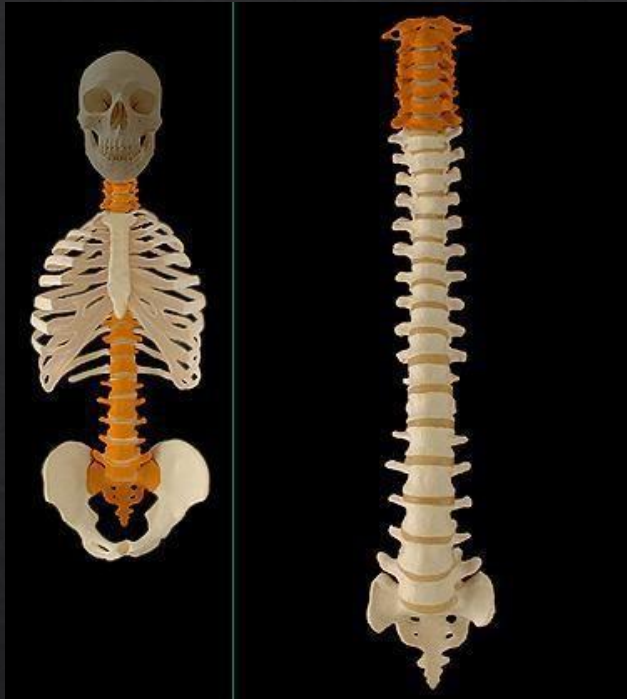PROCESSUS
COSTIFORME



TROU
VERTÈBRAL

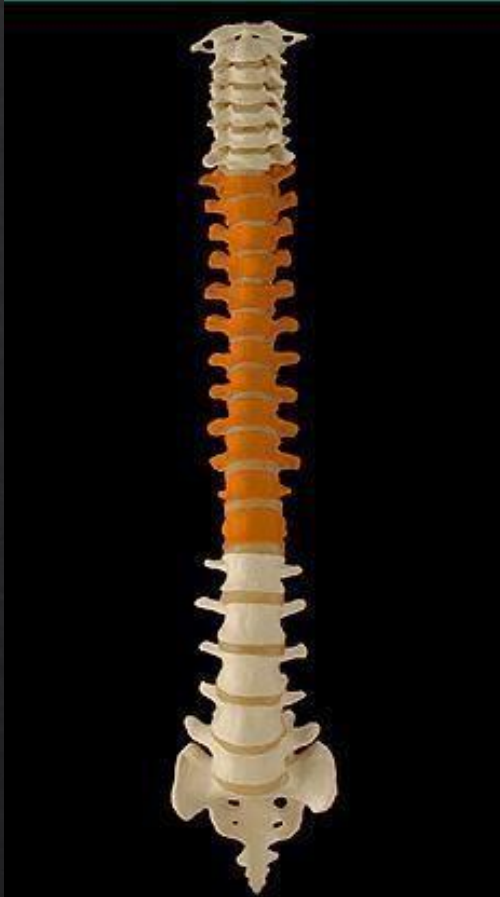CORPS
VERTÈBRAL

VERTÈBRES CERVICALES



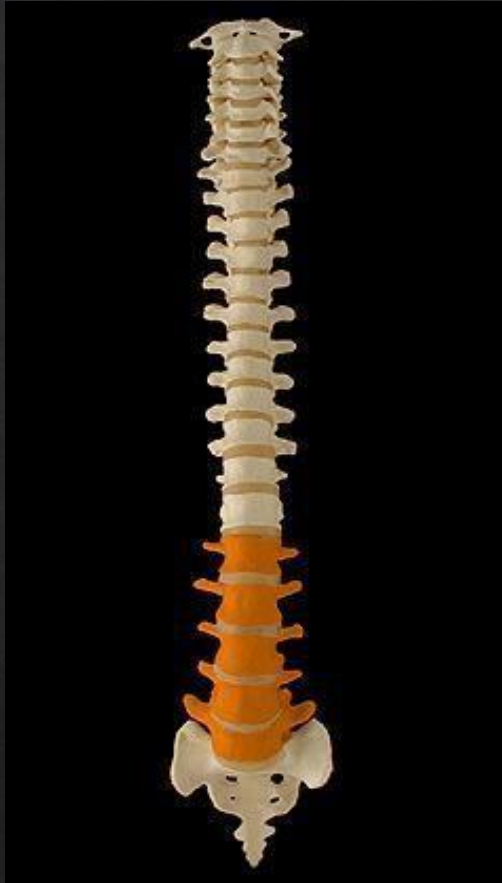1. C1 OU ATLAS
2. C2 OU AXIS
3. C3
4. C4
5. C5
6. C6
7. C7

VERTÈBRES THORACIQUES



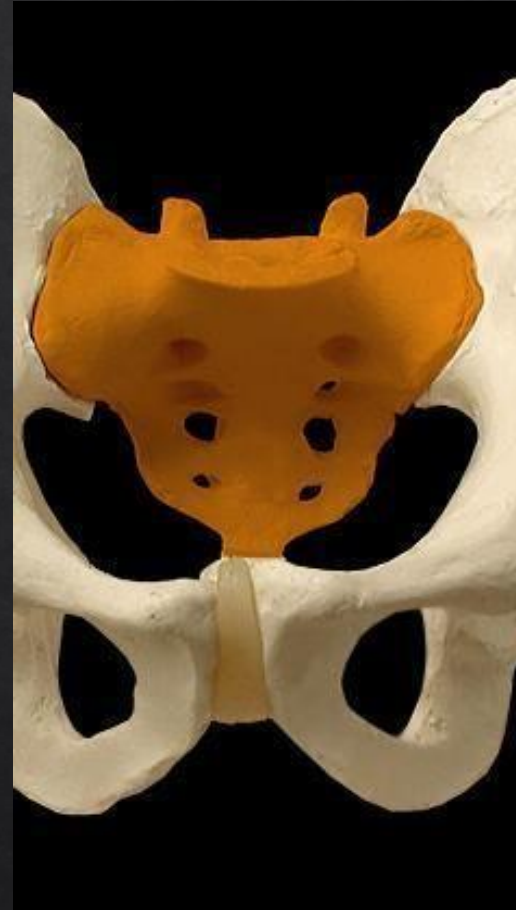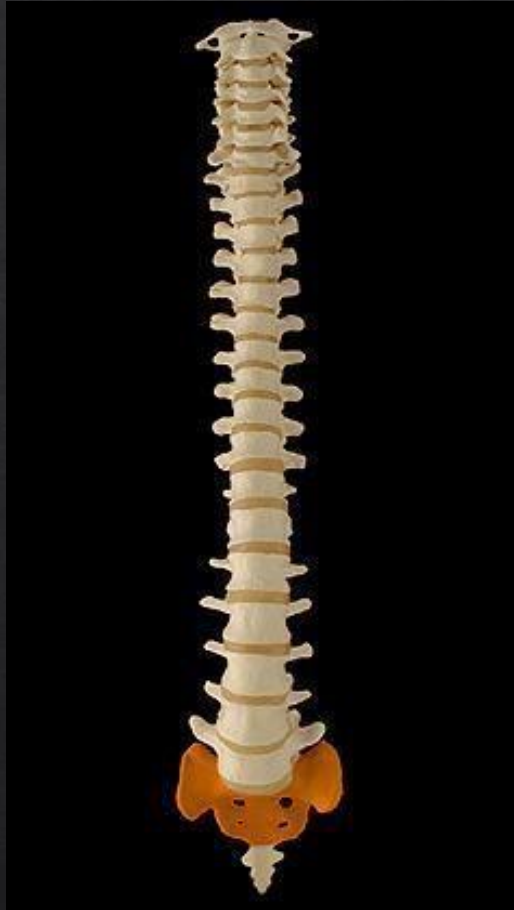1. T1
2. T2
3. T3
4. T4
5. T5
6. T6
7. T7
8. T8
9. T9
10. T10
11. T11
12. T12

VERTÈBRES LOMBAIRES

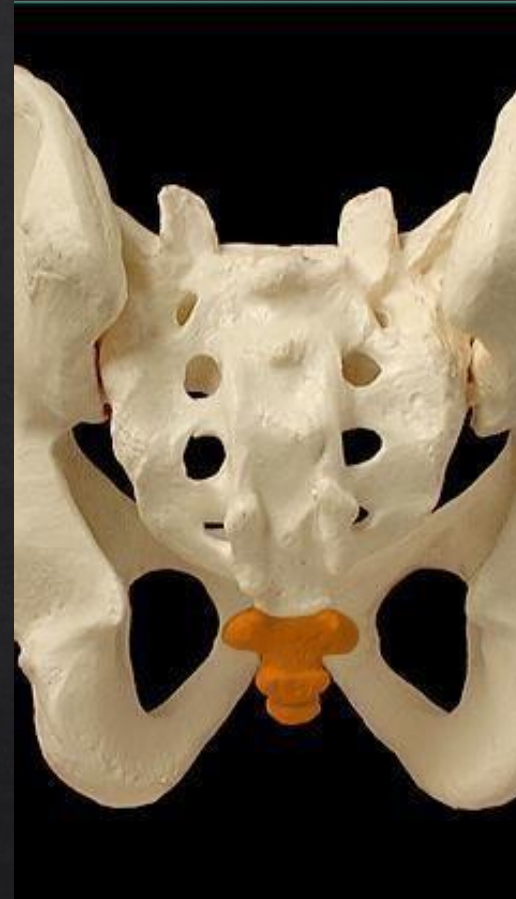
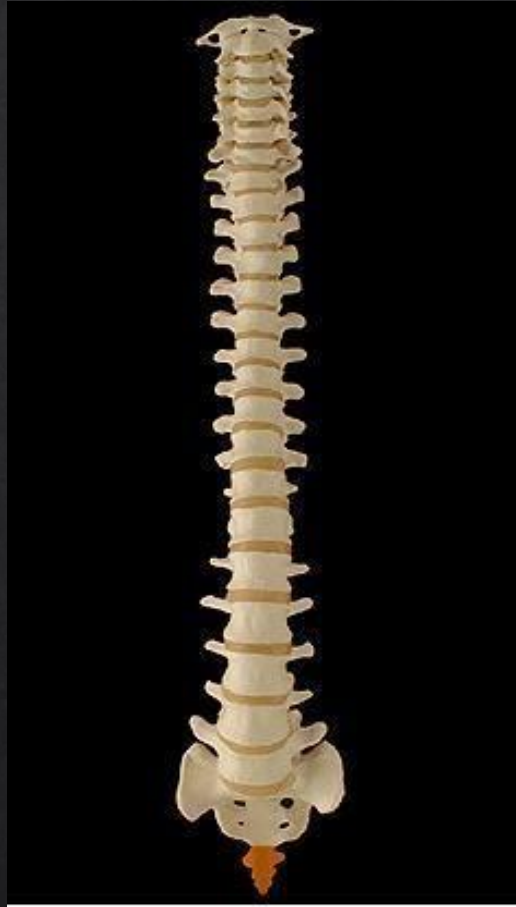
1.L1
2.L2
3.L3
4.L4
5.L5

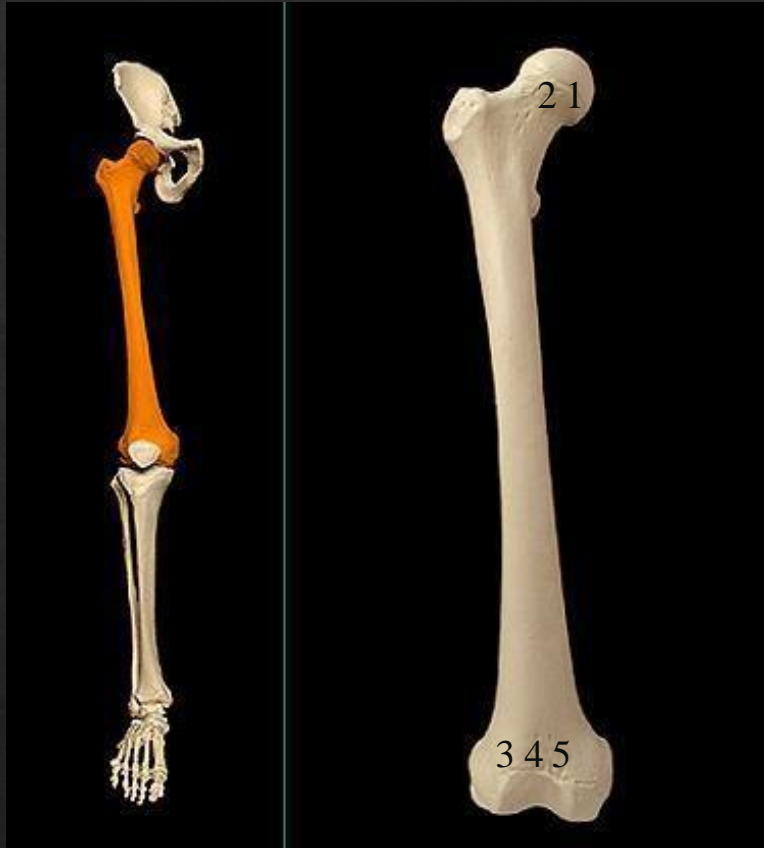
SACRUM



COCCYX

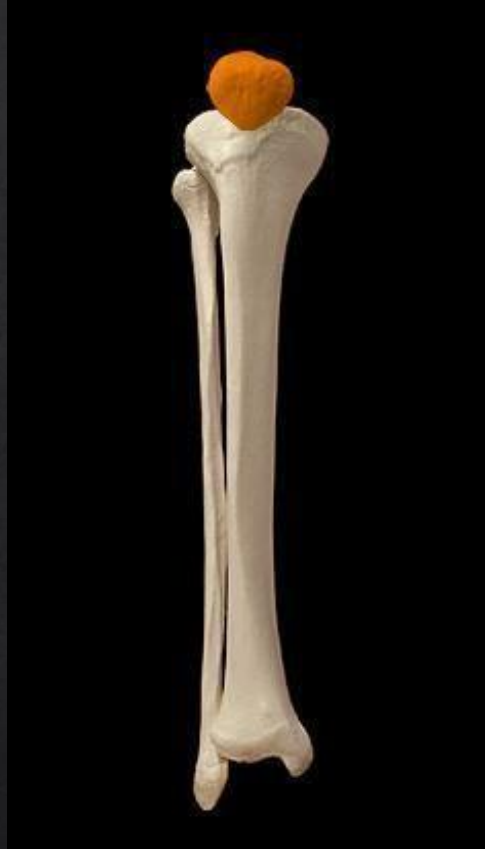

FÉMUR



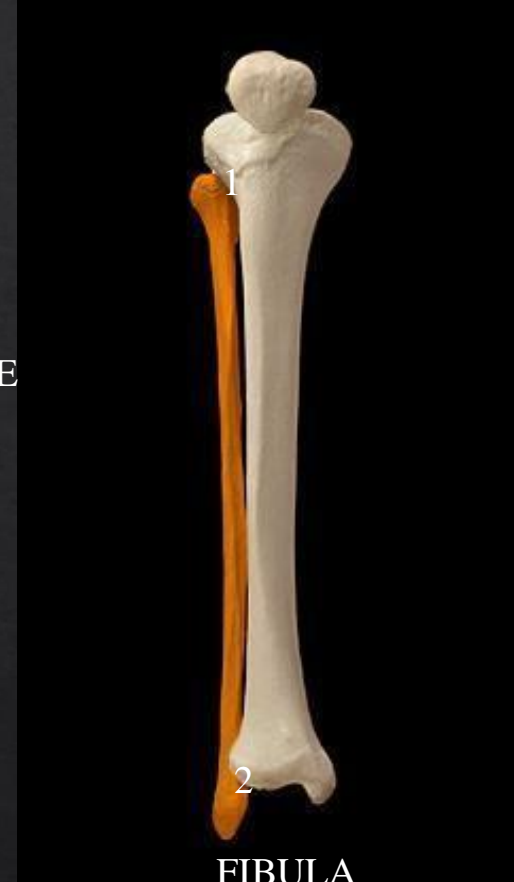1. TÊTE DU FÉMUR
2. COL DU FÉMUR
3. CONDYLE LATÉRAL
4. SURFACE PATELLAIRE
5. CONDYLE MÉDIAL

JAMBE



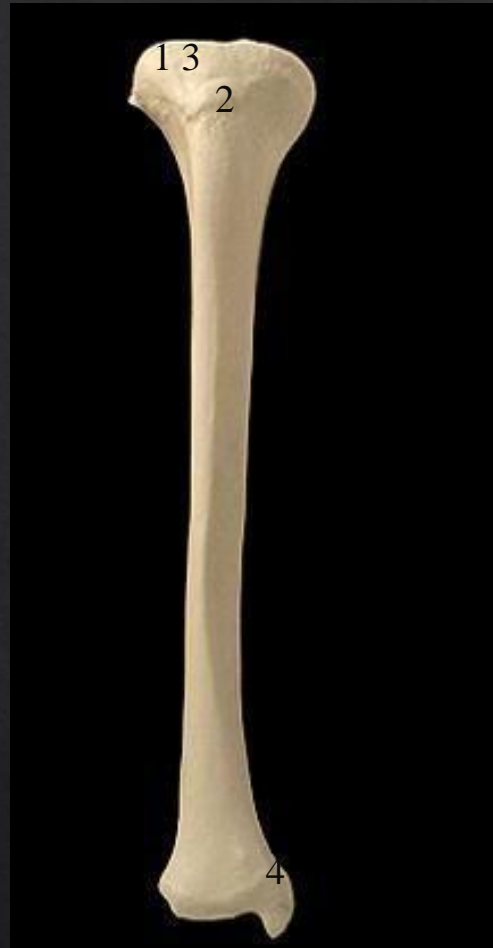PATELLA

1. TÊTE DE FIBULA
2. MALÉOLE LATÉRALE



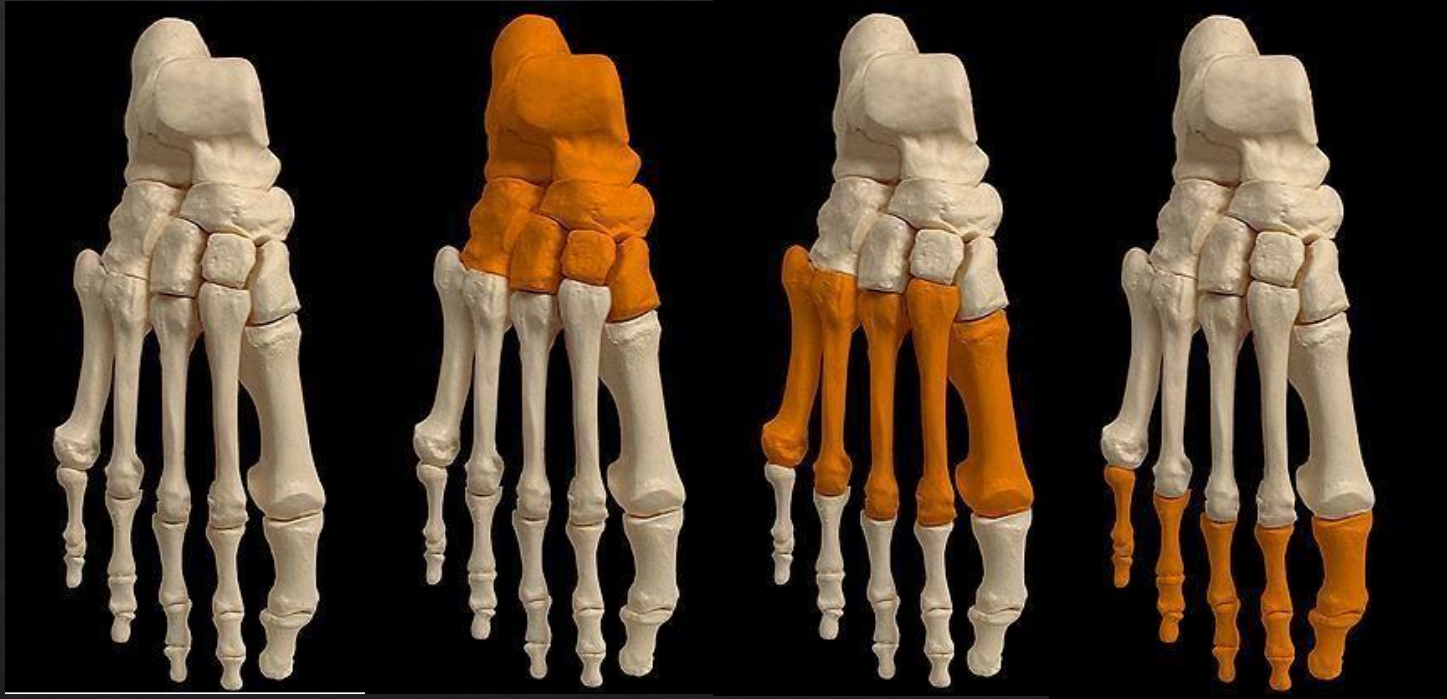FIBULA

TIBIA



1. CONDYLE LATÉR
2. TUBEROSITÉ TIBIALE
3. CONDYLE MÉDIA
4. MALÉOLE MÉDIALE

PIED



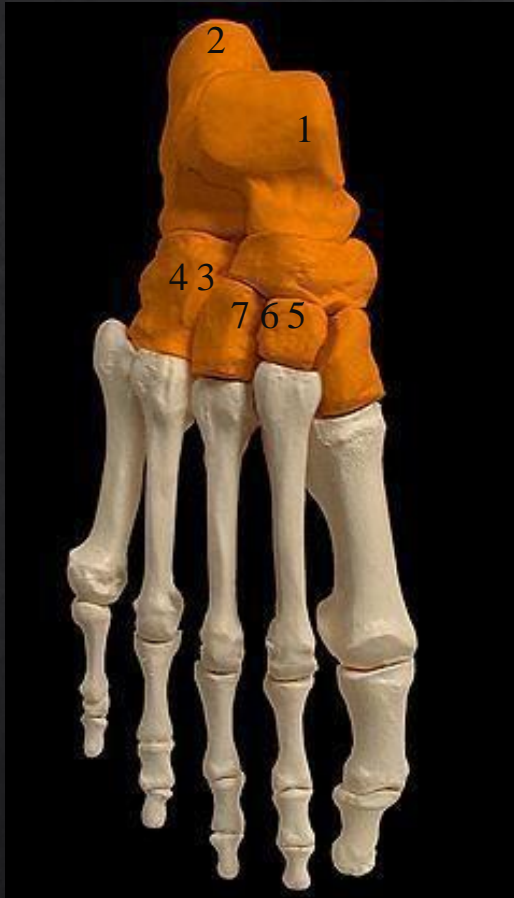PIED

TARSE

MÉTATARSE

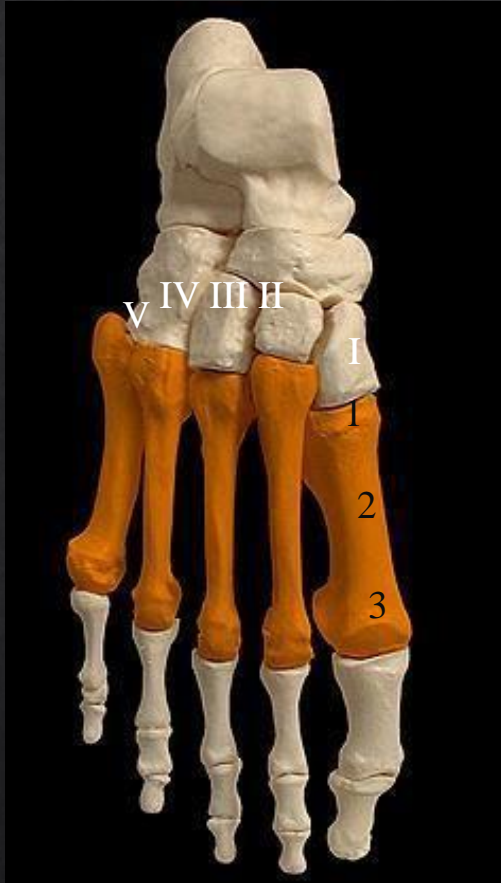PHALANGES

TARSE



1. TALUS (ASTRAGALE)
2. CALCANÉUS
3. NAVICULAIRE
4. CUBOIDE
5. CUNÉIFORME MÉDIAL
6. CUNÉIFORME INTERMÉDIAIRE
7. CUNÉIFORME LATÉRAL

MÉTATARSE



- I. MÉTATARSE I
- II. MÉTATARSE II
- III. MÉTATARSE III
- IV. MÉTATARSE VI
- V. MÉTATARSE V

- 1. BASE
- 2. DIAPHYSE
- 3. TÊTE

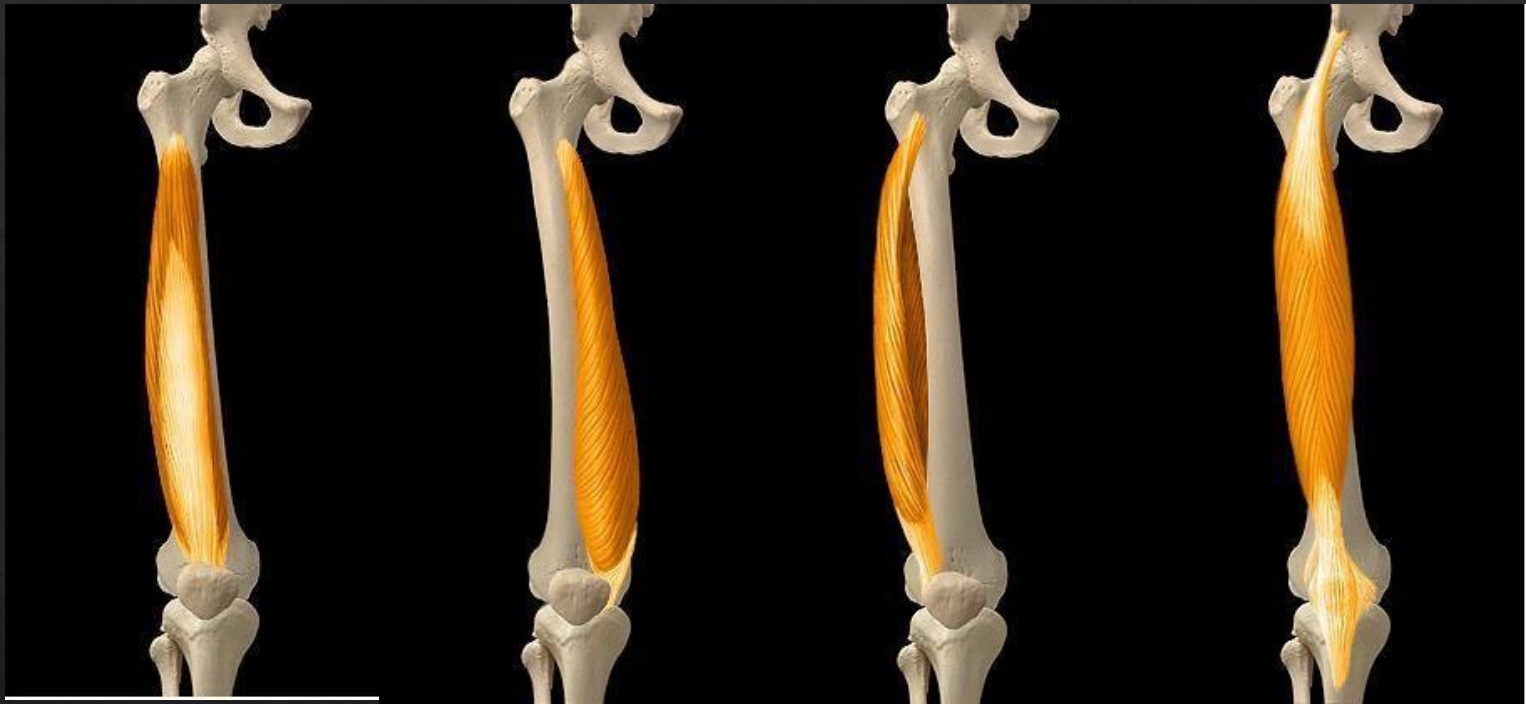MUSCLE QUADRICEPS

PROFOND

SUPERFICIEL

SUPERFICIEL

SUPERFICIEL



VASTE
INTERMÉDIAIRE

VASTE MÉDIAL

VASTE LATÉRAL

DROIT DU FÉMUR

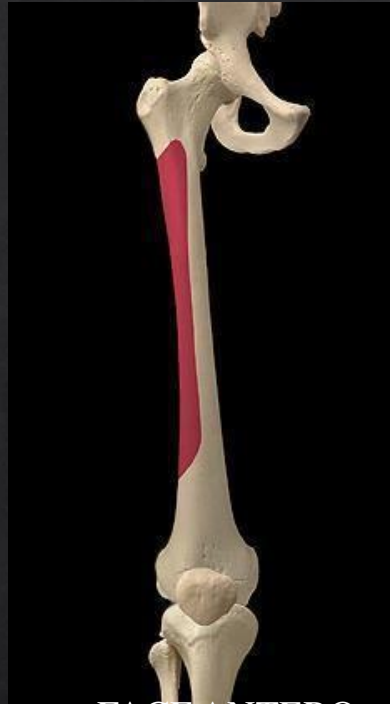
VASTE INTERMÉDIAIRE

ACTION MOTRICE



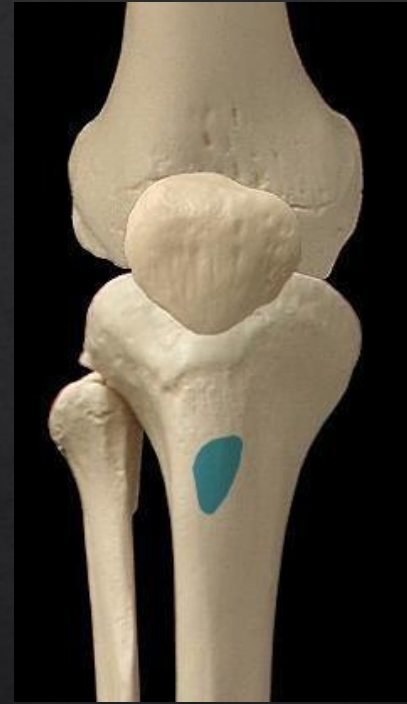EXTENSION
GENOUX

ORIGINE



FACE ANTERO-
LATÉRALE DU
FÉMUR

TERMINAISON



TUBÉROSITÉ
TIBIALE

VASTE MÉDIAL

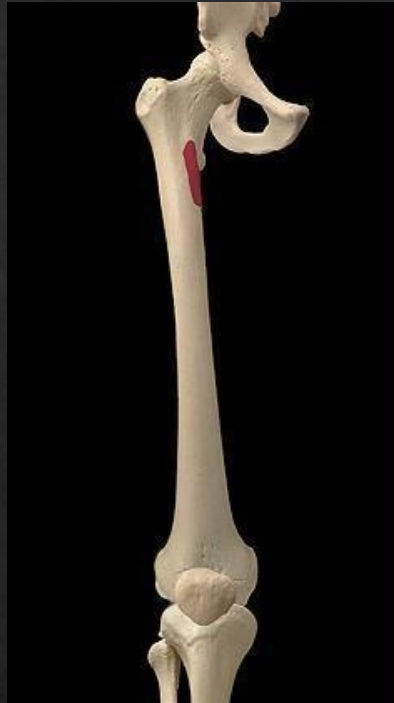ACTION MOTRICE



EXTENSION

GENOUX

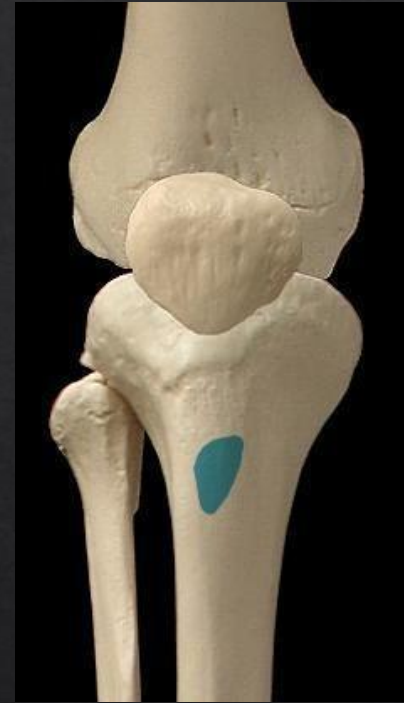ORIGINE



LÈVRE MÉDIALE DE

LA LIGNE D'ÂPRE

TERMINAISON



TUBÉROSI

TÉ

TIBIALE

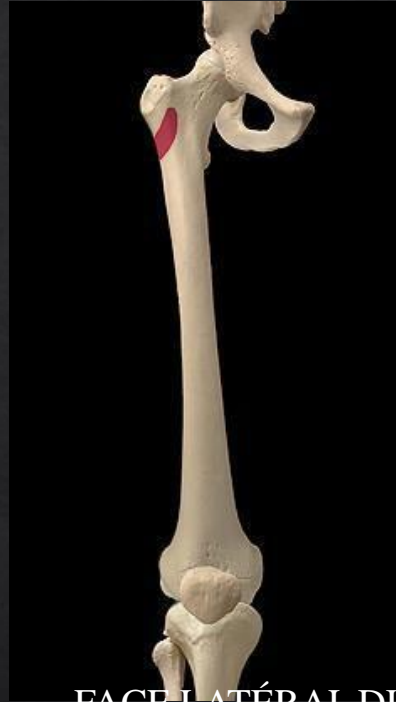VASTE LATÉRAL

ACTION MOTRICE



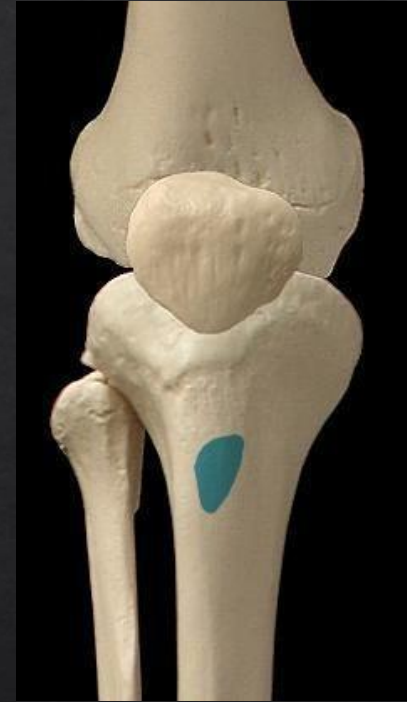EXTENSION
GENOUX

ORIGINE



FACE LATÉRAL DU
GRAND
TROCHANTER

TERMINAISON



TUBÉROSITÉ
TIBIALE

DROIT DU FÉMUR

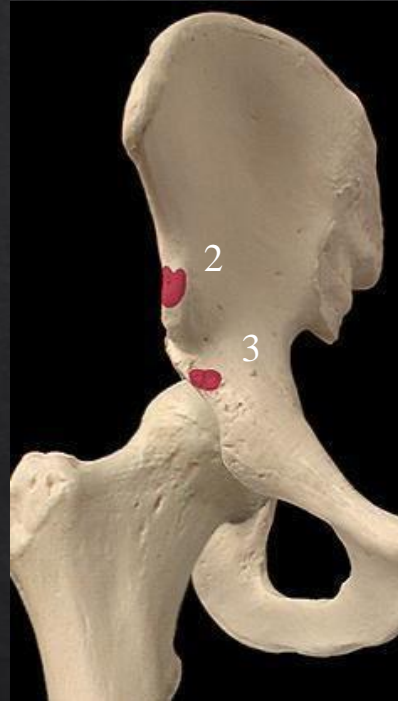
ACTION MOTRICE



1. EXTENSION GENOUX

2. FLEXION HANCHE

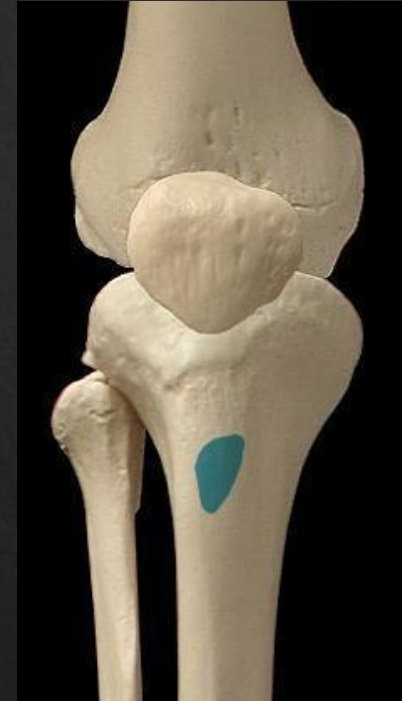ORIGINE



2. ÉPINE ILIAQUE

3. ACÉTABULUM

TERMINAISON



TUBÉROS
ITÉ

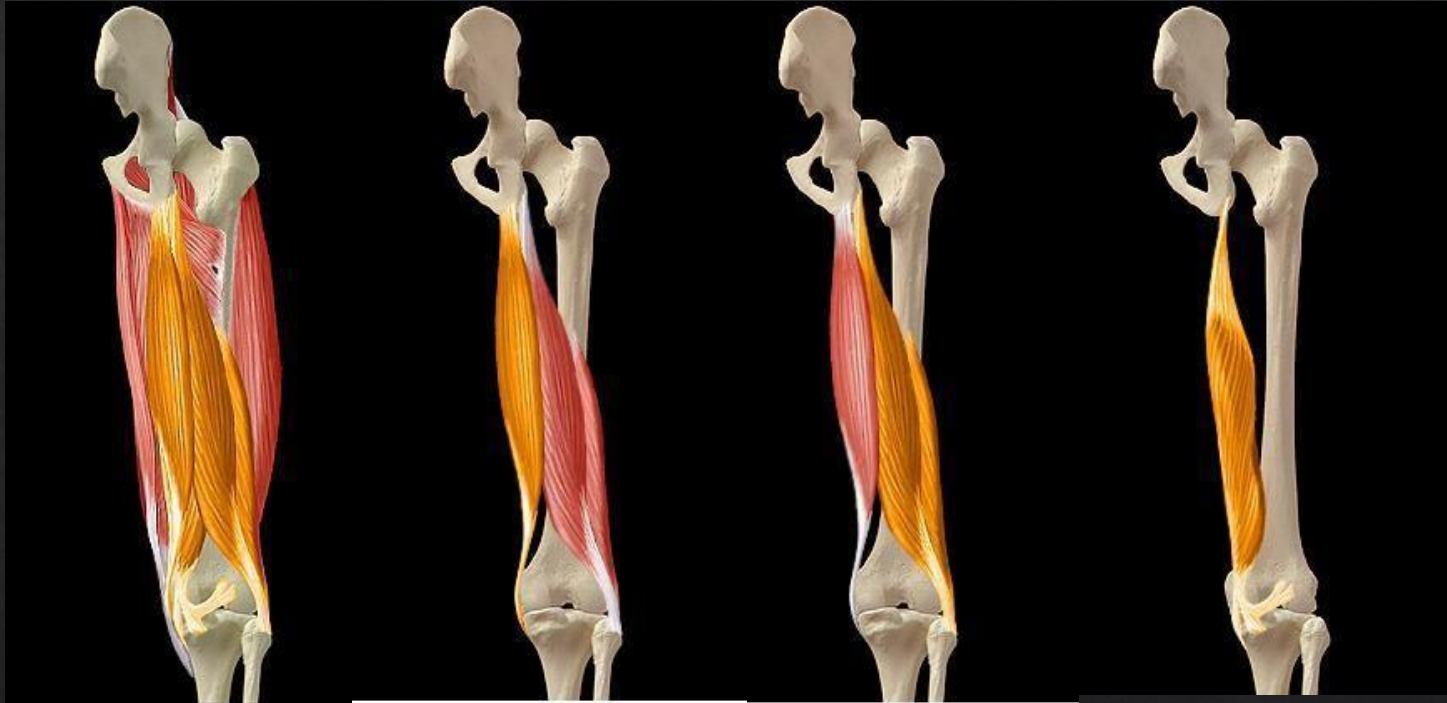TIBIALE

MUSCLES ISCHIO-JAMBIERS

SUPERFICIEL

SUPERFICIEL

PROFOND



ISCHIOS-JAMBIERS

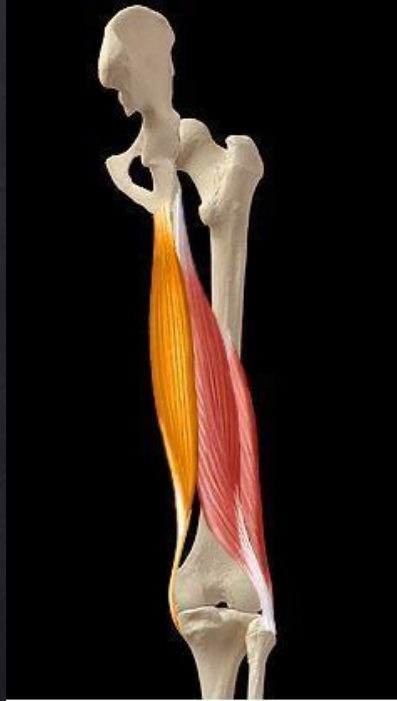SEMI-TENDINEUX

BICEPS FÉMORAL

SEMI-MEMBRANEUX

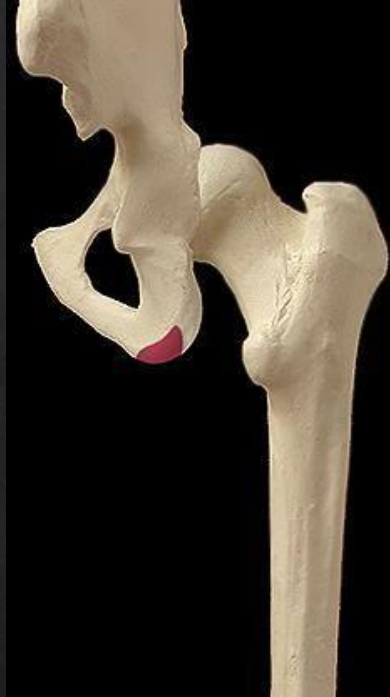SEMI-TENDINEUX

ACTION MOTRICE



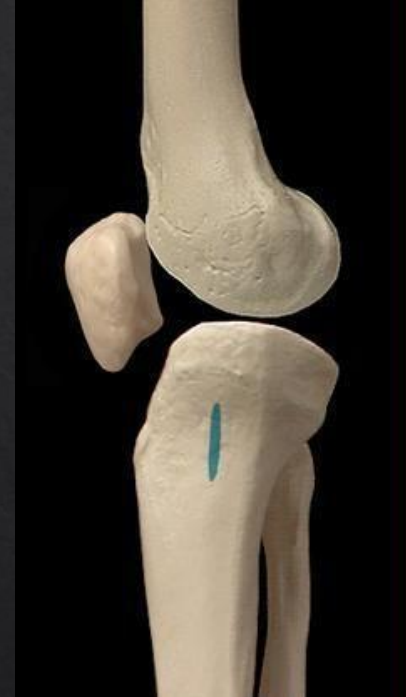
1. FLEXION GENOUX
2. ENDOROTATION
3. EXTENSION HANCHE

ORIGINE



TUBÉROSITÉ
ISCHIATIQUE

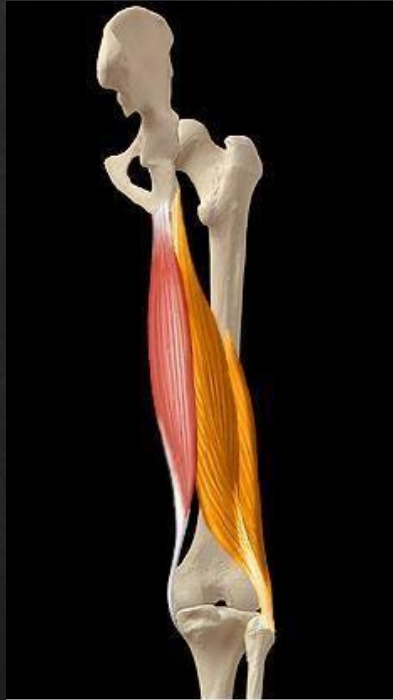TERMINAISON



CONDYLE MÉDIAL
TIBIAL

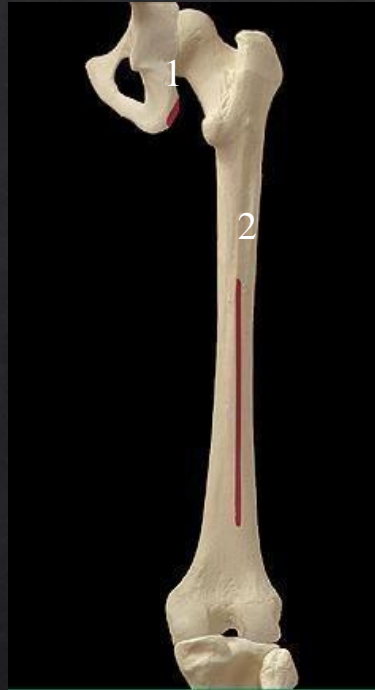
BICEPS FÉMORAL

ACTIONS MOTRICES



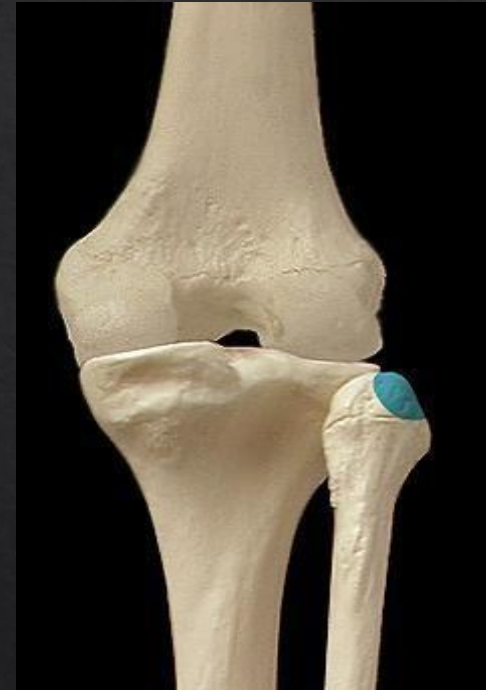1. FLEXION GENOUX
2. EXOROTATION
3. EXTENSION HANCHE

ORIGINE



1. TUBÉROSITÉ ISCHIATIQUE
2. LIGNE D'ÂPRE

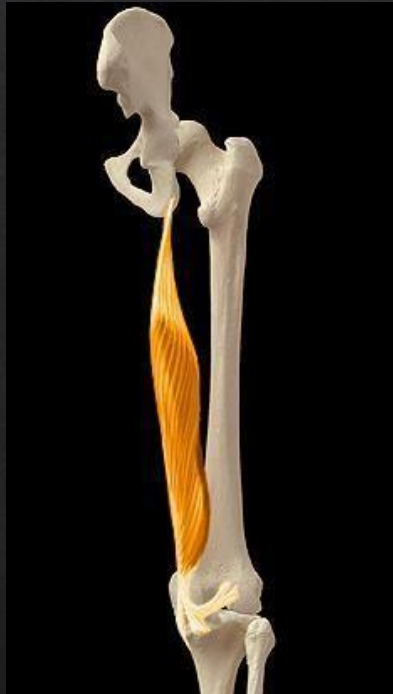TERMINAISON



TÊTE DE FIBULA

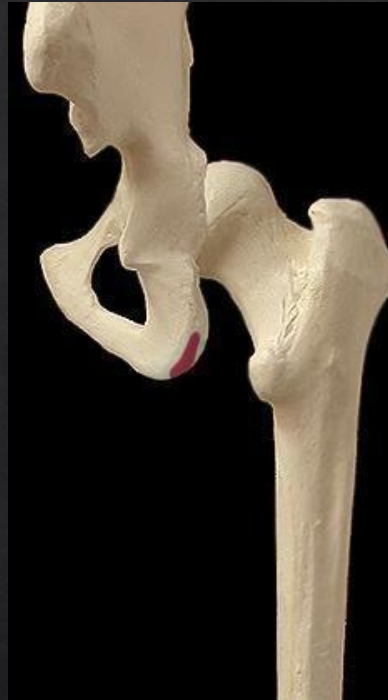SEMI-MEMBRANEUX

ACTIONS MOTRICES



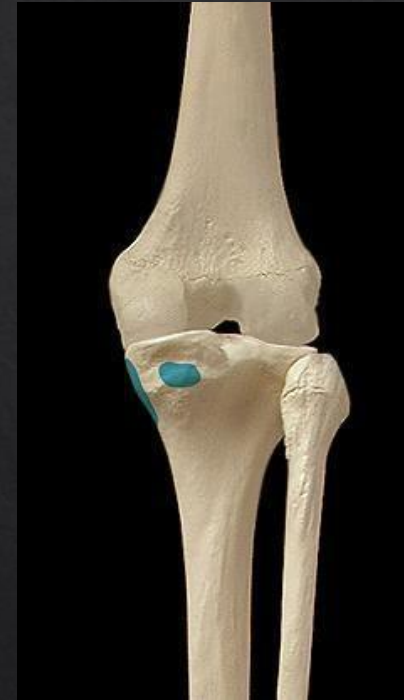1. FLEXION GENOUX
2. ENDOROTATION
3. EXTENSION HANCHE

ORIGINE



TUBÉROSITÉ
ISCHIATIQUE

TERMINAISON



CONDYLE MÉDIAL
TIBIAL